DOI: 10.32471/rheumatology.2707-6970.88.17040

І.Ю. Головач[1]
Т.М. Чіпко[1]
О.О. Дядик[2]
О.М. Михальченко[1]
К.О. Удовиченко[1]
Д.В. Вершиніна[3]
О.О. Лазоренко[1]

[1]Клінічна лікарня «Феофанія» Державного управління справами, м. Київ

[2]Національний університет охорони здоров'я України ім. П.Л. Шупика

[3]Прикарпатський діагностичний центр «Євроклінік», м. Івано-Франківськ

Ключові слова: *дифузний еозинофільний фасцит, клінічний випадок, ущільнення шкіри, магнітно-резонансна томографія, патогістологічне дослідження.*

КЛІНІЧНИЙ ВИПАДОК ДИФУЗНОГО ЕОЗИНОФІЛЬНОГО ФАСЦИТУ: КЛІНІЧНІ, РАДІОЛОГІЧНІ ТА ГІСТОЛОГІЧНІ ЗІСТАВЛЕННЯ

Вступ. *Дифузний еозинофільний фасцит — рідкісний ревматичний розлад невідомої етіології та недостатньо вивченого патогенезу. Еозинофільний фасцит вперше описано Шульманом як «дифузний фасцит з еозинофілією» у 1974 р. Пацієнти з цим захворюванням часто мають в анамнезі тяжкі фізичні навантаження або роботу від кількох днів до 1–2 тиж до початку. Основними симптомами є симетричний набряк по всій окружності дистальних відділів кінцівки з розвитком ущільнення шкіри впритул до кам'янистої.* ***Мета.*** *Нами представлений опис клінічного випадку розвитку дифузного еозинофільного фасциту у чоловіка віком 44 років.* ***Результати дослідження.*** *У даному випадку пусковим моментом для розвитку захворювання послугувало надмірне фізичне навантаження. Еозинофілія виявлена одноразово та більше не зареєстрована. Відзначено гіпергаммаглобулінемію. У клінічній картині превалювали шкірні симптоми (ущільнення шкіри) з формуванням типового симптому «борозни», обмеженням рухів, схуднення та синдром лихоманки, що виникала після фізичного навантаження. Представлені результати магнітно-резонансної томографії (МРТ) м'язів гомілки, а також патогістологічні дані з імуногістохімічним аналізом, що дозволило встановити діагноз дифузного еозинофільного фасциту.* ***Висновок.*** *Діагноз встановлений на підставі типової клінічної картини, виключення інших ревматичних хвороб, підтверджений методом МРТ та патогістологчними/імунохімічними дослідженнями.*

Пацієнт Д., вік 44 роки, звернувся на консультативний прийом зі скаргами на появу ущільнення шкіри на дистальних відділах кінцівок — передпліччя та гомілки. Щільність шкіри наростала в динаміці, набула дифузного кам'янистого характеру, дистальні відділи кінцівок збільшилися в об'ємі. Скарги також на обмеження рухомості в руках, відчуття щільного набряку, болю в м'язах і суглобах кінцівок. Пацієнт також відзначив загальну слабкість, втомлюваність, схуднення (за час хвороби пацієнт втратив 18 кг), підвищення температури тіла до 38,0–38,5°С ввечері, а також залежність температурної реакції від рівня фізичного навантаження.

На час звертання відчуває себе хворим близько 2 міс, відзначає, що вказані скарги з'явилися після значного фізичного перенапруження.

При огляді у пацієнта адекватне відживлення. Шкірні покриви звичайного забарвлення; висипу, рубців, зон атрофії, гіпо- та гіперпігментації немає. Шкіра дистальних відділів кінцівок суттєво ущільнена, кам'янистої щільності, не береться в складку, на гомілках шкіра блищить від набряку. Об'єм рухів у променезап'ясткових та гомілковостопних суглобах значно обмежений, активні рухи болючі, пацієнт вказує, що «ніби хтось тягне м'язи і не дає зігнути руку». Кулак 50%. Суглоби візуально не змінені; локального почервоніння, припухлості та підвищення температури тіла не відзначається. На передпліччі контурується борозна, що походить від ділянки ліктьового згину до нижньої третини передпліччя. Аналогічні втягнення шкіри у вигляді борозни виявляються на гомілках (рис. 1, 2). Кінцівки на дотик теплі. Ознак синдрому Рейно пацієнт не відзначав.

При фізикальному обстеженні — з боку внутрішніх органів патології не виявлено.

У загальному аналізі крові: гемоглобін — 134 г/л, еритроцити — $4{,}57 \cdot 10^{12}$/л, — $8{,}1 \cdot 10^{9}$/л, тромбоцити — $310 \cdot 10^{9}$/л, паличкоядерні — 5%, сегментоядерні — 42%, еозинофіли— 19%, базофіли — 0%, лімфоцити — 29%, моноцити — 5%, швидкість осідання еритроцитів (ШОЕ) — 36 мм/год. У загальному аналізі сечі — без суттєвих змін. У біохімічному аналізі крові: загальний білок — 71,1 г/л, альбумін — 35,6 г/л, сечовина — 6,7 ммоль/л, креатинін — 87 мкмоль/л, сечова кислота — 368 мкмоль/л, холестерин загальний — 5,9 ммоль/л, аланінамінотрасфераза (АлАТ) — 32 о/л, аспартатамінотрансфераза (АсАТ) — 16,2 о/л, білірубін загальний — 17,7 мкмоль/л, глюкоза у крові — 4,34 ммоль/л, креатинкіназа — 27 Од/л (норма 32–294), С-реактивний білок — 14,5 мкг/мл (нор-

Рис. 1. Ущільнення шкіри передпліччя та формування симптому «борозни»

Рис. 2. Симптом «борозни» в ділянці медіального відростка гомілки

ма 0–3). Виявлено значні відхилення в протеїнограмі: загальний білок — 67 г/л, фракція альбумінів — 45,93%, фракція глобулінів — 54,07%, α_1-глобуліни — 3,7%, α_2-глобуліни — 11,1%, β-глобуліни — 9,29%, g-глобуліни — 29,97%, співвідношення альбумінів/глобулінів — 0,8. Для виключення аутоімунних захворювань пацієнту проведено імунологічні обстеження, які не виявили патологічних порушень: антинуклеарні антитіла (АНА) — негативні, ревматоїдний фактор — негативний, антитіла до циклічного цитрульованого пептиду — <0,50 од./мл (норма <5), антитіла до дворспіральної (нативної) ДНК — <0,5 IU/ml (норма <10), антитіла до мієлопероксидази — <0,2 U/ml (норма <3,5), антитіла до протеїнази-3 — 0,6 U/ml (норма <2). Антитіла, асоційовані із системним склерозом, також негативні — антицентромерні антитіла, антитіла до топоізомерази I та анти-RNA полімераза III.

З метою виключення паранеопластичного характеру склеродермоподібних змін шкіри пацієнту проведено фіброгастроскопію, колоноскопію, мультиспіральну комп'ютерну томографію (МСКТ) органів грудної клітки, ультразвукове дослідження (УЗД) передміхурової залози. Патологічних змін не виявлено.

Зважаючи на значне ущільнення шкіри дистальних відділів кінцівок, виникнення якого пацієнт пов'язує з фізичною активністю, наявність лихоманки, асоційованої з фізичним навантаженням, схуднення, підвищення рівня еозинофілів у периферичній крові, гіпергаммаглобулінемію та виключення інших системних захворювань сполучної тканини, у пацієнта запідозрено дифузний еозинофільний фасцит (ДЕФ). З метою уточнення діагнозу проведено магнітно-резонансну томографію (МРТ) правої гомілки та взято біопсію шкірно-м'язового лоскуту.

Результати МРТ правої гомілки. На серії МРТ кортикальний шар кісткових елементів правої гомілки нормальної вираженості. Змін магнітно-резонансного (МР)-сигналу від кісткового мозку досліджених кісток гомілки не виявлено, контури кісток чіткі. При наївних сканах на Stir та T2FS послідовностях в усіх м'язах (передньої та більше задньої групи) на досліджуваному рівні відзначається гетерогенно підвищений МР-сигнал внаслідок гідрофільного вмісту між м'язовими волокнами (за типом «пера») (рис. 3, 4). Виражено інфільтрована підшкірно-жирова клітковина, потовщена шкіра. Також відзначається підвищений МР-сигнал від усіх фасцій гомілки та деяке їх потовщення (рис. 5, 6). У міжфасціальних просторах мінімальні смужки рідини до 1–2 мм товщиною. У передньо-латеральних відділах середньої третини гомілки визначаються постопераційні зміни (постбіопсійні), інфільтровані прилеглі м'які тканини до місця втручання, наявне незначне скупчення рідини. Судини без патологічних змін. Після введення контрасту всі вищеописані зміни (м'язи, фасції, підшкірно-жирова клітковина) мають підвищене накопичення контрасту. МР-картина може відповідати проявами патології сполучної тканини — еозинофільному фасциту та потребує гістологічного підтвердження виявлених змін.

При патоморфологічному дослідженні шкірно-м'язового лоскуту з лівої гомілки виявлено наступні зміни: в епідермісі — нерівномірно виражений гіперкератоз, дифузна субатрофія, на окремих ділянках переважно помірно виражена атрофія, у клітинах вогнищеві дегенеративні зміни (за типом вакуольної дистрофії), поодинокі внутрішньодермальні кератокісти невеликого розміру (рис. 7); набряк та дисмукоїдоз епідермально-дермальної зони, нерівномірно виражене згладжування сосочкового шару; у дермі — набряк, нерівномірна дезорганізація сполучної тканини, нерівномірно виражене розростання сполучної тканини, ділянки фіброзу в сіт-

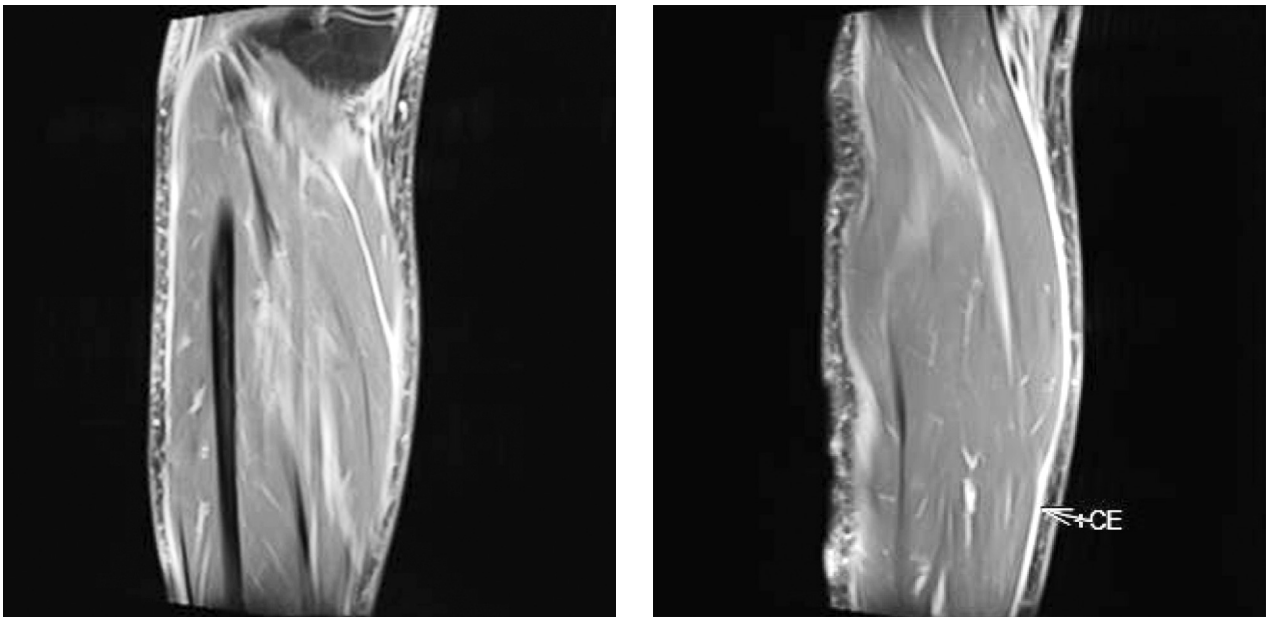

Рис. 3 та рис. 4. МР-зображення ущільнення, інфільтрації та потовщення підшкірно-жирової клітковини, симптом «пера» та ущільнення фасцій гомілки

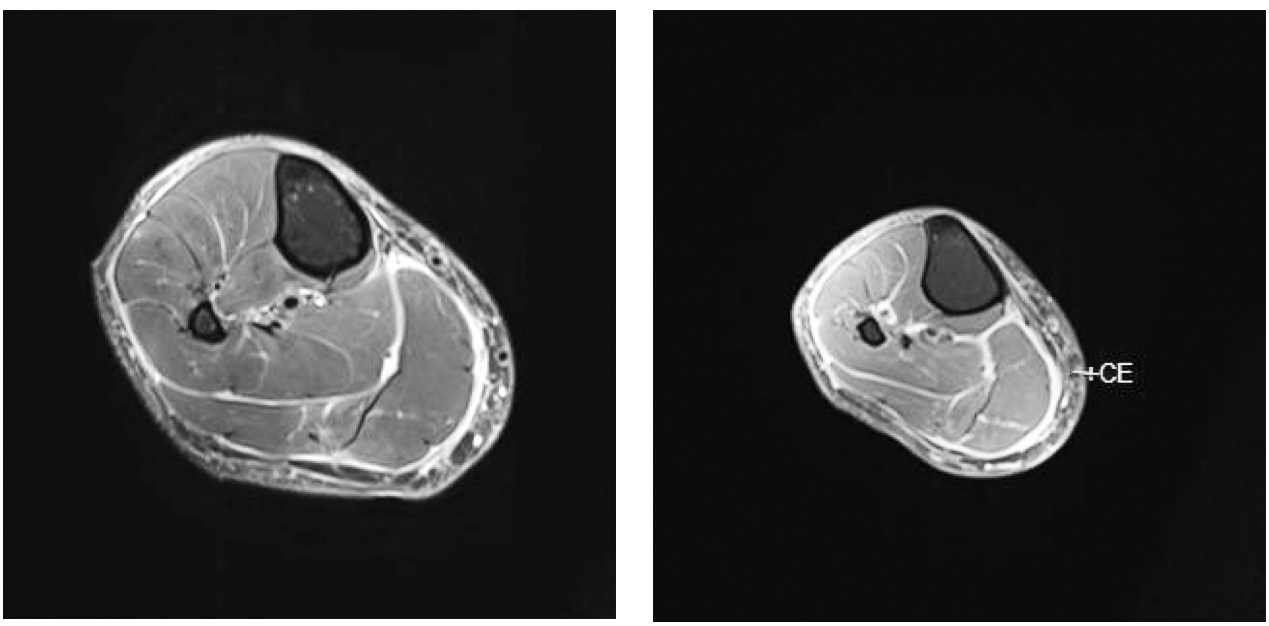

Рис. 5 та рис. 6. МР-зображення ущільнення, інфільтрації та потовщення підшкірно-жирової клітковини та ущільнення фасцій гомілки

частому шарі дерми, нерівномірно по всій товщині дерми розростання грубоволокнистої сполучної тканини — ділянки фіброзу, відмічаються невеликі зони «розпаду» колагенових волокон, зони «гомогенезації» сполучної тканини; нерівномірно виражена, сегментарна лімфогістіоцитарна з домішкою еозинофільних лейкоцитів, плазматичних клітин периваскулярна, навколо придатків шкіри клітинна інфільтрація; в судинах різного калібру — повнокрів'я, в частині — ознаки спазму, набряк, в частині — дисмукоїдоз; в придатках шкіри — ознаки атрофії різного ступеня вираженості (рис. 8).

У жировій клітковині — набряк, дрібні крововиливи, ділянки фіброзу, у тому числі й периваскулярного, дрібні клітинні інфільтрати, в одній судині середнього калібру — ознаки тромбозу.

У м'язовій тканині — набряк, ділянки дисмукоїдозу, вогнищево — дегенеративні зміни та субатрофія в частині клітин, у частині клітин — гіпертрофія, поперечна смугастість переважно збережена, частина міжм'язового простору нерівномірно розширена, нерівномірно виражена лімфогістіоцитарна клітинна інфільтрація, ділянки нерівномірно вираженого фіброзу (рис.9 а, б).

У ділянках сполучної тканини (фасцій) — набряк, сегментарний дисмукоїдоз, зони фіброзування, ділянки «гомогенізації» сполучної тканини, периваскуляний фіброз, нерівномірно виражена лімфогістіоплазмоцитарна з домішкою еозинофільних лейкоцитів клітинна інфільтрація, в частині судин — нерівномірне потовщення стінки за рахунок дисмукоїдозу, склерозу; вогнищево — поодинокі моноци-

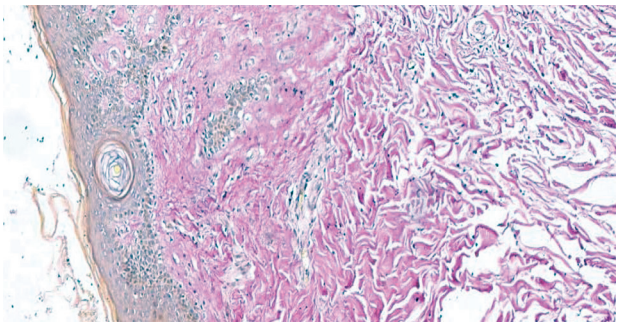

Рис. 7. Нерівномірно виражений гіперкератоз епідермісу, дифузна субатрофія, у частині клітин дегенеративні зміни за типом вакуольної дистрофії, поодинокі внутрішньодермальні кератокісти невеликого розміру. Забарвлення гематоксиліном та еозином, збільшення х100

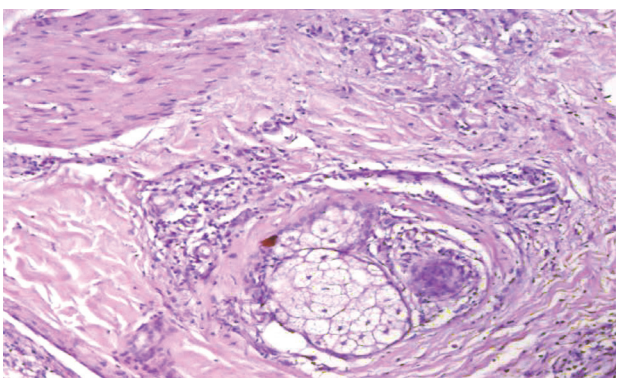

Рис. 8. Нерівномірно виражена, сегментарна лімфогістіоцитарна з домішкою еозинофільних лейкоцитів, плазматичних клітин периваскулярна, навколо придатків шкіри – клітинна інфільтрація; у судинах різного калібру – повнокрів'я, у частині – ознаки спазму, набряк, у частині – дисмукоїдоз. Забарвлення гематоксиліном та еозином, збільшення х200

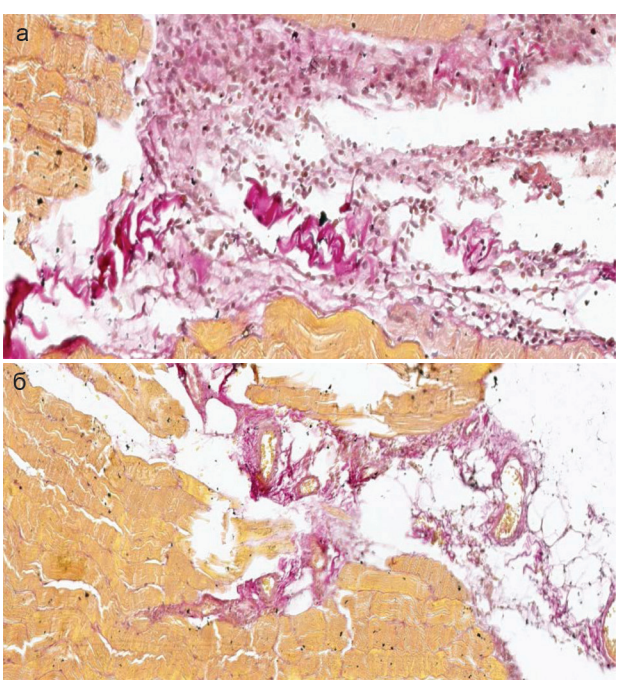

Рис. 9. Патоморфологічні зміни в м'язовій тканині: набряк, ділянки дисмукоїдозу, дегенеративні зміни та субатрофія в частині клітин, вогнищево – гіпертрофія клітин, частина міжм'язового простору нерівномірно розширена, нерівномірно виражена лімфогістіоцитарна клітинна інфільтрація, ділянки нерівномірно вираженого фіброзу. Сканований препарат (сканер Grundium), забарвлення за ван Гізоном

ти та лімфоцити в стінці, частина судин венозного типу різко розширена (фото забарвлення за ван Гізоном) (рис.10).

Імуногістохімічне дослідження. Vimentin: виражена позитивна експресія фібробластів/фіброцитів в ділянках розростання сполучної тканини, периваскулярно, навколо додатків шкіри (рис. 11). IgG: переважно виражена експресія до (+++) у ділянках розростання сполучної тканини в усіх представлених фрагментах, периваскулярно, у зонах клітинної інфільтрації, великі депозити в ділянках фасції. CD68: переважно велика кількість позитивних макрофагів/гістіоцитів у клітинних інфільтратах різної локалізації, у тому числі й зоні фасції (рис. 12 а, б). CD3: у ділянках клітинної інфільтрації від помірної до великої кількості щільно розташовані позитивні Т-лімфоцити, вогнищево позитивні Т-лімфоцити в ділянках розростання сполучної тканини. CD20: позитивна експресія переважно невеликої кількості В-лімфоцитів у ділянках клітинної інфільтрації.

Патологоанатомічний діагноз: результати патоморфологічного, гістохімічного, імуногістохімічного дослідження можуть відповідати ДЕФ.

Аналізуючи клінічні, лабораторні, радіологічні та патоморфологічні дані, пацієнту встановлено діагноз ДЕФ з ураженням дистальних відділів кінцівок, тяжкий перебіг.

ДЕФ — рідкісний ревматичний розлад невідомої етіології та недостатньо вивченого патогенезу [2, 6, 7]. Це дифузне склеродермоподібне ущільнення шкіри, що гістологічно характеризується потовщенням м'язової фасції, інфільтрацією її еозинофілами, лімфоцитами та плазматичними клітинами. Зазначають наявність еозинофілів у периферичній крові, гіпергаммаглобулінемію, початок хвороби після фізичного навантаження, надмірної інсоляції або переохолодження, переважну локалізацію в ділянці кінцівок, наявність згинальних контрактур внаслідок індурації шкіри, відсутність фіолетового віночка навколо вогнища ущільнення та атрофії шкіри, відсутність феномену Рейно, переважне ураження осіб чоловічої статі, сприятливі результати застосування глюкокортикоїдів та швидку динаміку захворювання [1, 3].

Американський ревматолог L. Shulman у 1974 р. вперше описав двох чоловіків, у яких після різкого фізичного навантаження з'явився набряк, а потім — стійке ущільнення шкіри різних ділянок кінцівок, що супроводжувалося еозинофілією периферичної крові та гіпергаммаглобулінемією [8]. З того часу щорічно в світі описується близько 20 клінічних випадків [6, 7].

Хоча цей стан вважається відносно рідкісним, лише з Японії представлено близько 100 повідомлень про випадки, однак через складність діагностики багато випадків залишаються незареєстрованими, що призводить до відсутності ясності щодо його поширеності. ДЕФ часто відмічається у дорослих осіб у віковій групі 20–60 років, дещо частіше діагностується в чоловіків із співвідношенням чоловік/жінка 1,5:1 [5].

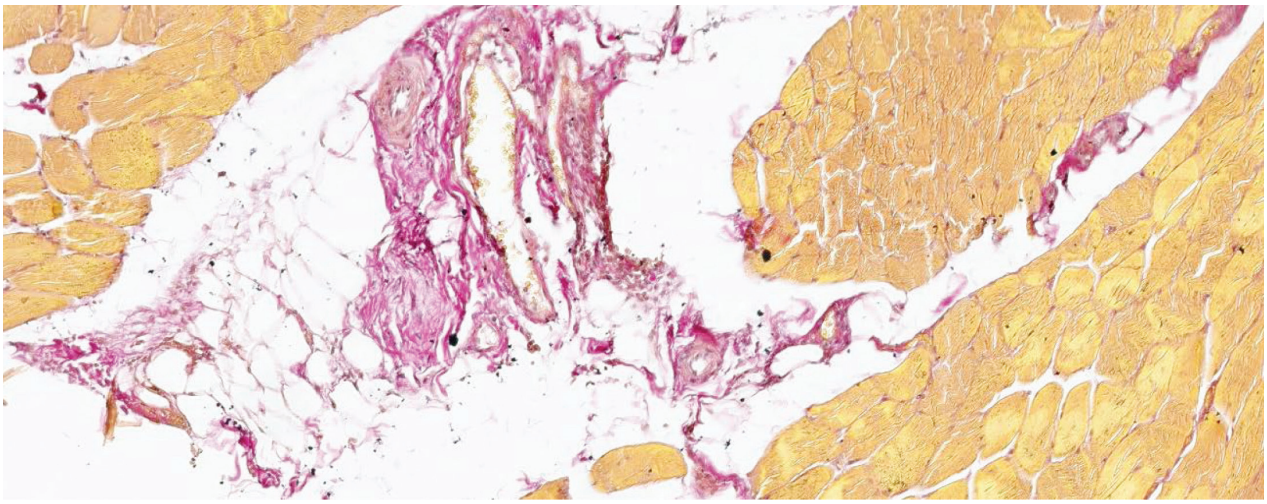

Рис. 10. Патоморфологічні зміни сполучної тканини в ділянці фасцій гомілки: набряк, сегментарний дисмукоїдоз, зони фіброзування, ділянки «гомогенізації» сполучної тканини, периваскуляний фіброз, нерівномірно виражена лімфогістіоплазмоцитарна з домішкою еозинофільних лейкоцитів клітинна інфільтрація. Сканований препарат (сканер Grundium), забарвлення за ван Гізоном

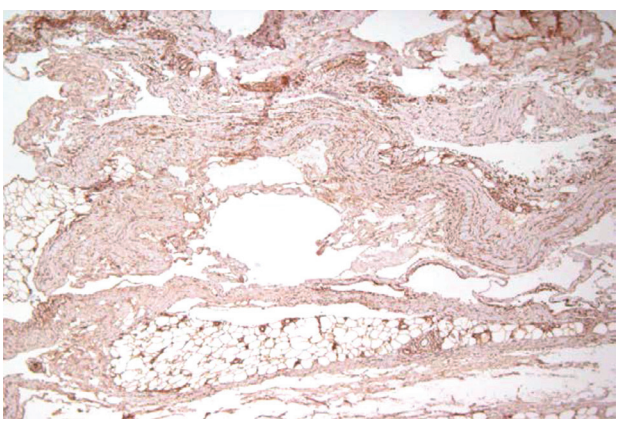

Рис. 11. При імуногістохімічному дослідженні виявляється виражена позитивна експресія фібробластів/фіброцитів у ділянках розростання сполучної тканини, периваскулярно. Імуногістохімічне дослідження з моноклональним антитілом до Vimentin, збільшення х100

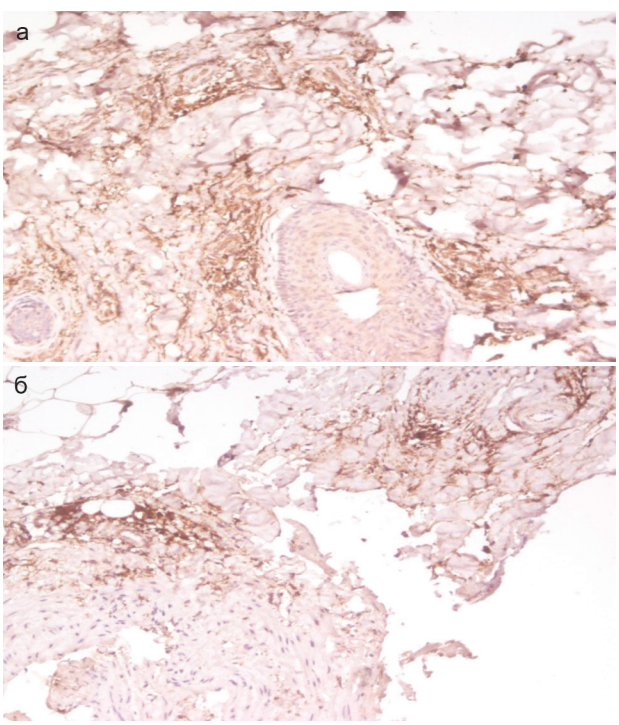

Рис. 12. Виявлена переважно велика кількість позитивних макрофагів/гістіоцитів у клітинних інфільтратах різної локалізації, у тому числі й зоні фасції. Імуногістохімічне дослідження з моноклональним антитілом до CD68, збільшення х100 (а), х200 (б).

Серед клінічних особливостей ДЕФ виділяють наступні важливі симптоми [3]:

- частий збіг початку захворювання зі значним фізичним навантаженням;
- болючість та прогресуюче ущільнення шкіри, зазвичай дистальних ділянок кінцівок, що досягає дерев'янистої консистенції та зовнішнього вигляду «бруківки» або «апельсинової кірки»;
- згинальні контрактури, які нерідко призводять до неврологічної симптоматики через стиснення нервових волокон (наприклад синдром зап'ясткового каналу);
- відсутність синдрому Рейно та рідкість виникнення вісцеральної патології;
- еозинофілія крові (до 50–60%), підвищення рівня сироваткових імуноглобулінів, гіпергаммаглобулінемія (до 30%);
- потовщення фасції (підшкірної та міжм'язових) внаслідок розвитку фіброзу та периваскулярних інфільтратів, що складаються з лімфоїдних, плазматичних клітин та гістіоцитів із наявністю еозинофілів;
- швидкий ефект глюкокортикоїдної терапії.

Діагностичні критерії, класифікація тяжкості та клінічні рекомендації щодо еозинофільного фасциту опубліковані в 2016 р. [5]. Вони включають основний та 2 малих критерії для верифікації діагнозу ДЕФ.

Основний критерій: симетричні склеротичні ураження, наявні на чотирьох кінцівках. Однак у цьому стані відсутній феномен Рейно, і можна виключити системний склероз.

Малий критерій 1: гістологія біопсії шкіри із залученням підшкірно-жирового лоскута та фасції, яка включає фіброз, із потовщенням фасції та клітинною інфільтрацією еозинофілів та моноцитів.

Малий критерій 2: потовщення фасції виявляють за допомогою тестів зображення, таких як МРТ.

Остаточний діагноз встановлюють, коли у пацієнта є основний критерій та один із малих критеріїв, або основний критерій і два з малих критеріїв.

У цих же рекомендаціях запропонована класифікація тяжкості перебігу ДЕФ, яка базується на визначенні об'єму рухів та наявності контрактур суглобів [5].

Контрактура суглобів (верхніх кінцівок): 1 бал.

Контрактура суглобів (нижніх кінцівок): 1 бал.

Обмежені рухи (верхні кінцівки): 1 бал.

Обмежені рухи (нижні кінцівки): 1 бал.

Розширення та збільшення вираженості шкірного висипу (прогресування симптомів): 1 бал.

Усього 2 або більше балів класифікуються як тяжкий перебіг.

Згідно із діагностичними критеріями у нашого пацієнта виявлено 1 основний критерій та 2 малих, тобто діагноз ДЕФ повністю підтверджений. Стосовно тяжкості перебігу, то у пацієнта виявлено обмеження рухів у верхніх та нижніх кінцівках, що можна трактувати як тяжкий перебіг захворювання.

Загалом, оцінюючи представлений клінічний випадок, ми можемо зробити декілька висновків.

- у даному випадку пусковим моментом розвитку захворювання послугувало надмірне фізичне навантаження;
- еозинофілія відмічалася одноразово та більше не зареєстрована;
- виявлено гіпергаммаглобулінемію;
- у клінічній картині превалювали шкірні симптоми (ущільнення шкіри), схуднення та синдром лихоманки, що виникали після фізичного навантаження;
- діагноз встановлений на підставі типової клінічної картини, виключення інших ревматичних хвороб, підтверджений методом МРТ та патогістологічними/імунохімічними дослідженнями.

СПИСОК ВИКОРИСТАНОЇ ЛІТЕРАТУРИ

1. **Туряница С.Р., Гранчак К.И., Ромушка О.Ю.** (2010) Случай диагностики диффузного эозинофильного фасцита. Укр.ревматологический журнал, № 4: 106–110.

2. **Bilewicz-Stebel M., Bergler-Czop B., Stebel R. et al.** (2020) Eosinophilic Fasciitis – Clinical Features and Therapeutic Management. Acta Dermatovenerol Croat., 28(3): 190–192.

3. **Fett N., Arthur M.** (2018) Eosinophilic fasciitis: Current concepts. Clin. Dermatol., 36(4): 487–497. doi: 10.1016/j.clindermatol.2018.04.006.

4. **Ihn H.** (2019) Eosinophilic fasciitis: From pathophysiology to treatment. Allergol. Int., 68(4): 437–439. doi: 10.1016/j.alit.2019.03.001.

5. **Jinnin M., Yamamoto T., Asano Y. et al.** (2018) Diagnostic criteria, severity classification and guidelines of eosinophilic fasciitis. J. Dermatol., 45(8): 881–890. doi: 10.1111/1346-8138.14160.

6. **Lakhanpal S., Ginsburg W.W., Michet C.J. et al.** (1998) Eosinophilic fasciitis: clinical spectrum and therapeutic response in 52 cases. Semin. Arthritis Rheum., 17(4): 221–231.

7. **Naoui A., Bouslama K., Abdallah M. et al.** (2010) Eosinophilic fasciitis (Shulman's disease): a case series of 11 patients. Rev. Med. Interne., 31(8): 535–539.

8. **Shulman L.E.** (1975) Diffuse fasciitis with eosinophilia: a new syndrome? Trans. Assoc. Am. Physicians., 88: 70–86.

A CLINICAL CASE OF DIFFUSE EOSINOPHILIC FASCITIS: CLINICAL, RADIOLOGICAL AND HISTOLOGICAL CORRELATIONS

I.Yu. Golovach[1], T.M. Chipko[1], O.O. Dyadyk[2], O.M. Mychalchenko[1], K.O. Udovichenko[1], D.V. Vershynina[3], O.O. Lazorenko[1]

[1]Feofania Clinical Hospital of the State Directorate for Affairs, Kyiv

[2]National University of Health Care of Ukraine named after P.L. Shupyka

[3]Precarpathian Diagnostic Center "Euroclinic", Ivano-Frankivsk

Abstract. ***Introduction.*** *Diffuse eosinophilic fasciitis (DEF) is a rare rheumatic disorder of unknown etiology and poorly understood pathogenesis. Eosinophilic fasciitis is a disease originally proposed as «diffuse fasciitis with eosinophilia» by Shulman in 1974. The patients with this disease often have history of strenuous exercise or labor a few days to 1–2 weeks before the onset. The chief symptoms are symmetrical, full-circumference swelling and plate-like hardness of the distal limbs.* ***Purpose of the study.*** *We present a description of a clinical case of diffuse eosinophilic fasciitis in a 44-year-old man.* ***Results.*** *In this case, the starting point for the development of the disease was excessive physical activity. Eosinophilia was observed once and is no longer registered. Hypergammaglobulinemia was noted. The clinical picture was dominated by skin symptoms (skin thickening), with the formation of a typical «groove» symptom, movement restriction, weight loss, and a fever syndrome that occurred after exercise. The results of an MRI study of the calf muscles are presented, as well as pathohistological data with enzyme immunoassay, which made it possible to make a diagnosis of diffuse eosinophilic fasciitis.* ***Conclusion.*** *The diagnosis was established on the basis of a typical clinical picture, exclusion of other rheumatic diseases, confirmed by MRI and histopathological/immunochemical studies.*

Key words: diffuse eosinophilic fasciitis, clinical case, skin thickening, magnetic resonance imaging, histopathological examination.

Адреса для листування:
Головач Ірина Юріївна
Центр ревматології, остеопорозу та імунобіологічної терапії Клінічної лікарні «Феофанія» ДУС, м. Київ
Тел.: +38 (044) 259-69-84
E-mail: goolvachirina@gmail.com