О.В. Синяченко[1]
Ю.В. Думанский[1]
О.Ю. Столярова[2]
Ф.А. Степко[1]

[1]Донецкий национальный медицинский университет, Лиман

[2]Национальный институт рака, Киев

Ключевые слова: *рак, легкие, паранеопластический синдром, течение.*

РЕВМАТОЛОГИЧЕСКИЙ ПАРАНЕОПЛАСТИЧЕСКИЙ СИНДРОМ ПРИ РАКЕ ЛЕГКОГО

Цель исследования — изучить распространенность ревматологического паранеопластического синдрома (ПНПС) и характер его отдельных проявлений при разных вариантах течения рака легкого (РЛ). Под наблюдением находился 1071 больной РЛ в возрасте от 24 до 86 лет (в среднем — 59 лет), из них 83% мужчин и 17% женщин. Мелкоклеточный гистологический вариант заболевания выявлен в 18% случаев, а немелкоклеточный — в 82%, соотношение IA–IB, IIA–IIB, IIIA, IIIB и IV стадий заболевания составило 1:2:23:35:36. Поражение верхних долей легких выявлено в 27% случаев, нижних — в 15%, верхненижней локализации слева — в 19%, средневерхней — в 25%, средненижней — в 1%, средней доли — в 4%, медиастинальный вариант болезни отмечен в 9% наблюдений. У 79% обследованных выявлена центральная форма РЛ, у 21% — периферическая. У 18% больных РЛ диагностируют 20 вариантов ревматологического ПНПС (1–8 на больного), чаще отмечается у женщин и имеет гендерные особенности распространенности (полимиозит, лейкоцитокластический васкулит, панникулит или узловатая эритема), зависит от локализации опухолевого процесса (среднедолевая, медиастинальная), стадии, степени тяжести течения и гистологического варианта неоплазмы (ревматоидоподобный артрит, остеоартропатия, ладонный фасцит, контрактуры Дюпюитрена, тендовагинит, дерматомиозит/полимиозит, васкулит, панникулит), характера метастазирования в лимфатические узлы, отдаленные органы и скелет, которые влияют на дополнительные паранеопластические признаки (поражение периферической нервной системы, развитие офтальмопатии и гинекомастии). Факторы риска ПНПС при РЛ — наличие экссудативного плеврита, сдавления верхней полой вены, прорастание опухоли в грудную стенку и средостение. Результаты полезны для разработки медицинской технологии ранней диагностики РЛ, оперативного, лучевого и медикаментозного лечения заболевания и контроля эффективности проводимых мероприятий, а также патогенетической терапии при ПНПС.

АКТУАЛЬНОСТЬ ПРОБЛЕМЫ

В структуре онкологической заболеваемости лидирующие позиции занимает рак легкого (РЛ) (Ceniceros L. et al., 2015; Gradalska-Lampart M. et al., 2015), от которого ежегодная смертность в разных регионах планеты возрастает на 5–15% (Qu H.M. et al., 2015). Риск развития РЛ повышается при многих ревматических заболеваниях (Picano E. et al., 2014; Radner H., 2016; Wang H.L. et al., 2017), которые не только ухудшают качество жизни, но и снижают выживаемость пациентов с легочной злокачественной неоплазмой (Katzen J.B. et al., 2015; Park J.K. et al., 2016). Факт взаимоотношений ревматологической и онкологической патологии определяется имеющейся выраженной однотипной дисрегуляцией системы иммунитета при обеих группах болезней (Azrielant S. et al., 2017).

В последние годы связь РЛ и ревматических болезней рассматривается с новых позиций — в контексте формирования при таком новообразовании ревматологических признаков, включаемых в паранеопластический синдром (ПНПС), который непосредственно не связан с первичной опухолью и ее метастазами, а обусловлен сложными вторичными воспалительно-дегенеративными либо системными, либо локальными дистантными изменениями, зачастую протекающими в виде проявлений «перекреста» (overlap) ревматического и опухолевого заболеваний (Hébant B. et al., 2016; Ramírez-Bellver J.L. et al., 2017). ПНПС чаще возникает при мелкоклеточном РЛ и аденокарциноме легкого, проявляется костно-суставными, периартикулярными и мышечными симптомами (Leandro M.J., Isenberg D.A., 2010; Aggarwal R., Oddis C.V., 2011; Lange U. et al., 2014). Изучение ПНПС при РЛ является актуальной задачей современной ревматологии и онкологии (Durieux V. et al., 2017), а его распространенность и клинико-лабораторные признаки полностью не определены (Pileckyte M. et al., 2008; Hakkou J. et al., 2012).

Цель исследования — изучить распространенность ПНПС и характер его отдельных проявлений при разных вариантах течения РЛ.

ОБЪЕКТ И МЕТОДЫ ИССЛЕДОВАНИЯ

Под наблюдением находился 1071 больной РЛ в возрасте от 24 до 86 лет (в среднем — 59,2±0,31 года), среди которых 82,8% мужчины и 17,2% женщины. Поражение верхних долей легких установлено в 27,0% случаев, нижних — в 15,3%, верхненижней локализации слева — в 18,7%, средневерхней — в 25,0%, средненижней — в 1,4%, средней доли — в 3,7%. Медиастинальный вариант болезни отмечали у 8,9% числа больных, а у 1,2% мужчин диагностирована верхушечная опухоль Панкоста — Тобиаса. У 78,7% обследованных отмечена центральная форма РЛ, у 21,3% — периферическая, мелкоклеточный гистологический вариант заболевания выявлен в 17,6% случаев, а немелкоклеточный — в 82,5% (аденокарцинома, плоскоклеточная и крупноклеточная карцинома в соотношении 3:3:1). Соотношение IA–IB, IIA–IIB, IIIA, IIIB и IV стадий заболевания составило 1:2:23:35:36. Средний показатель дифференциации РЛ (GDT) составил 1,19±0,038 балла, интегральной стадийности (STT) — 5,87±0,032 о.е., индекса тяжести опухолевого процесса (WTI) — 2,85±0,024 о.е., которую оценивали по формуле:

$$WTI = ln\,[T + N^2 + (SM)^2],$$

где *ln* — десятичный логарифм, *T* — международный показатель характера первичной опухоли, *N* — международный показатель метастатического поражения региональных лимфатических узлов, *SM* — сумма отдаленных органов и костей в метастазах.

Для диагностики РЛ и его метастазов применяли методы обычной рентгенографии, компьютерной, магнитно-резонансной и позитронно-эмиссионной томографии, сонографии (аппараты «Multix-Compact-Siemens», Германия, «Somazom-Emotion-6-Siemens», Германия, «Gygoscan-Intera-Philips», Нидерланды, «RDS-Eclipse-RD-Siemens», Германия, «Biograph-64-TruePoint-Siemens», Германия, «Envisor-Philips», Нидерланды), эзофагогастроскопии (фиброскоп «Olympus-GIF-Q20», Япония).

Статистическая обработка полученных результатов исследований проведена с помощью компьютерного вариационного, непараметрического, корреляционного, одно- (ANOVA) и многофакторного (ANOVA/MANOVA) дисперсионного анализа (программы «Microsoft Excel» и «Statistica-StatSoft», США). Оценивали средние значения, их стандартные ошибки и отклонения, параметрические коэффициенты корреляции Пирсона и непараметрической Кендалла (t), дисперсии Брауна — Форсайта (BF) и Уилкоксона — Рао (WR), различий Стьюдента и Макнемара — Фишера (χ^2), а также критерий достоверности статистических показателей (p).

РЕЗУЛЬТАТЫ ИССЛЕДОВАНИЯ

ПНПС установлен у 18,3% больных РЛ в соотношении мужчин и женщин 3:1. От общего количества обследованных ПНПС отмечен у 16,2% мужчин и 28,3% женщин (p<0,001). В разработку вошли только те пациенты, у которых первые манифестные признаки ПНПС были либо до одного года до начала проявлений опухолевого процесса, либо уже появились на фоне неоплазмы.

У 4,6% общего числа наблюдений РЛ и у 25,0% больных с ПНПС диагностирована (рис. 1) остеоартропатия Мари — Бамбергера, соответственно у 4,2/21,4% — подагрический артрит, у 2,9/15,8% отмечены признаки ревматоидоподобного артрита, у 1,6/8,7% — панникулита или узловатой эритемы, у 1,4/7,7% — лейкоцитокластического васкулита, у 1,3/7,2% — синдрома Рейно или дигитального некротического васкулита, у 1,2/6,6% — дерматомиозита, соответственно по 1,0/5,6% — псевдоволчаночного и склеродермоподобного синдромов, по 0,9/5,1% — пальмарного фасцита и тендовагинита, по 0,8/4,6% — полимиозита, криоглобулинемического васкулита и энтезопатии, по 0,7/3,6% — контрактур Дюпюитрена и сухого синдрома Шегрена, по 0,6/3,1% — альгодистрофии и остеохондропатии Осгуда — Шлаттера, по 0,5/2,6% — системного васкулита, ассоциированного с антинейтрофильными цитоплазматическими антителами, соответствующих по критериям гранулематозу с полиангиитом и узелковому полиартериите. Только один признак констатирован в ½ наблюдений ревматического ПНПС, два — в 28,6%, три — в 8,7%, четыре — в 5,1%, пять — в 3,6%, шесть и семь — соответственно в 1,5%, восемь — в 1,0% (в среднем 2,1±0,11 на больного), что нашло свое отражение на рис. 2.

Установлено влияние пола на разнообразие ПНПС, что продемонстрировал дисперсионный анализ Брауна — Форсайта, при этом в среднем на одного мужчину приходилось 1,7±0,09 признаков, а на одну женщину — 2,8±0,29 (p<0,001). Отметим, что лейкоцитокластический васкулит и пан-

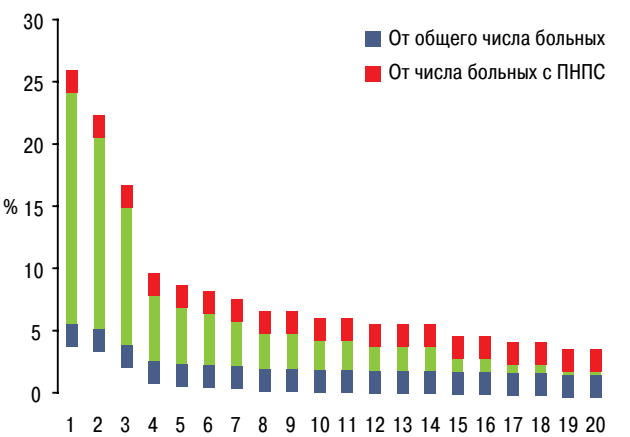

Рис. 1. Частота отдельных проявлений ПНПС у больных РЛ: 1 – остеоартропатия; 2 – подагрический артрит; 3 – ревматоидоподобный артрит; 4 – панникулит или узловатая эритема; 5 – лейкоцитокластический васкулит; 6 – синдром Рейно или дигитальный некротический васкулит; 7 – дерматомиозит; 8 – псевдоволчаночный синдром; 9 – склеродермоподобный синдром; 10 – пальмарный фасцит; 11 – тендовагинит; 12 – полимиозит; 13 – криоглобулинемический васкулит; 14 – энтезопатия; 15 – контрактура Дюпюитрена; 16 – синдрома Шегрена; 17 – альгодистрофия; 18 – остеохондропатия Осгуда – Шлаттера; 19 – гранулематоз с полиангиитом; 20 – узелковый полиартериит

никулит выявлены только у мужчин (соответственно в 10,4 и 11,8% случаев). Кроме того, гендерные особенности ПНПС касались развития исключительно у мужчин гранулематоза с полиангиитом и криоглобулинемического васкулита, тогда как полимиозит диагностирован у женщин в 3,4 раза чаще.

Возникновение ПНПС тесно дисперсионно связано с локализацией опухолевого процесса, его STT и WTI, к тому же с последними двумя параметрами существуют высокодостоверные корреляционные связи Пирсона «распространенности пейзажа ПНПС». Необходимо отметить (рис. 3), что при наличии ПНПС на 85% достоверно чаще констатировали локализацию неоплазмы в средней доле и на 62% медиастинальный вариант РЛ.

Отмечено отсутствие при мелкоклеточном варианте РЛ таких признаков ПНПС, как остеоартропатия, остеохондропатия, альгодистрофия, псевдоволчаночный, склеродермоподобный и сухой синдромы, а также всех вариантов васкулитов, но при этом в случаях немелкоклеточного опухолевого процесса отсутствовали наблюдения ладонного фасцита. Цитологический диморфизм злокачественного новообразования в легких проявлялся различиями частоты ревматоидоподобного артрита, остеоартропатии, фасцита, контрактуры Дюпюитрена, тендовагинита, панникулита и узловатой эритемы, дерматомиозита, полимиозита и васкулитов, что представлено на рис. 4.

ОБСУЖДЕНИЕ

На основании анализов Брауна — Форсайта, Кендалла и Макнемара — Фишера (таблица) сделано следующее заключение, имеющее практическую направленность: факторами риска возникновения ПНПС являются экссудативный плеврит, сдавление верхней полой вены, прорастание опухоли в грудную стенку и средостение. Заметим, что также имеет место дисперсионная зависимость ПНПС от прорастания опухоли в пищевод и прямая корреляционная связь со сдавлением опухолью возвратного нерва.

Локализация первичной неоплазмы легкого оказывает достоверное воздействие на формирование фасцита и васкулитов, GDT — на фасцит, псевдоволчаночный синдром и васкулит, STT — на ревматоидоподобный артрит, контрактуры Дюпюитрена, склеродермоподобный синдром, дерматомиозит и панникулит, WTI — на артрит, остеоартропатию и панникулит. С аденокарциномой легкого связаны фасцит, криоглобулинемический васкулит, волчаночноподобный и псевдосклеродермический синдромы, с плоскоклеточным РЛ — остеоартропатия, тендовагинит, дерматомиозит и панникулит. От степени метастазирования РЛ в лимфатические узлы зависит развитие остеоартропатии и остеохондропатии, в отдаленные органы — тендовагинита, полимиозита, панникулита и ревматоидоподобного артрита, в скелет — альгодистрофии, энтезопатии, криоглобулинемического васкулита, ревматоидоподобного и подагрического артритов. Подчеркнем, что при подагре метастазы в ко-

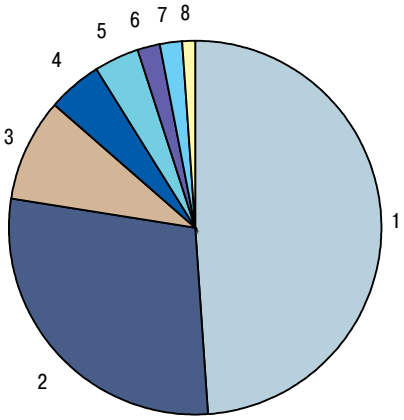

Рис. 2. Распределение числа отдельных признаков ПНПС у больных РЛ, %

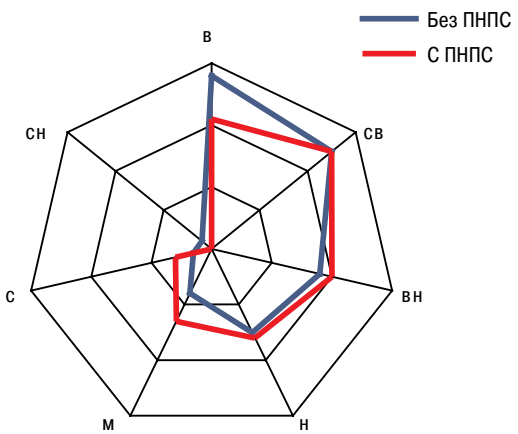

Рис. 3. Частота (%) локализаций первичной опухоли у больных РЛ с ПНПС и без такого: в – верхнедолевой; св – средневерхнедолевой; вн – верхненижнедолевой слева; н – нижнедолевой; м – медиастинальный; с – среднедолевой; сн – средненижнедолевой

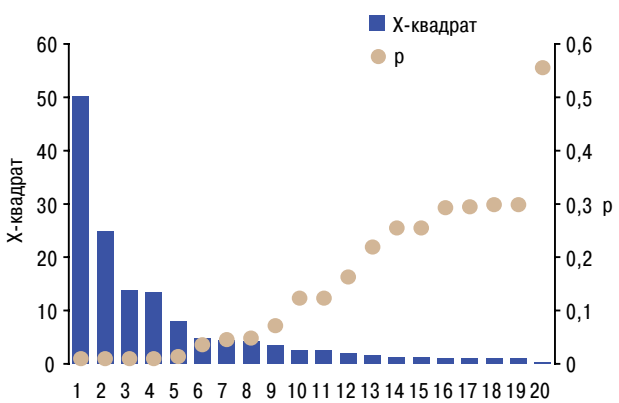

Рис. 4. Различия частоты отдельных признаков ПНПС у больных с мелко- и немелкоклеточным РЛ: 1 – пальмарный фасцит; 2 – ревматоидоподобный артрит; 3 – остеоартропатия; 4 – тендовагинит; 5 – контрактура Дюпюитрен; 6 – полимиозит; 7 – дерматомиозит; 8 – панникулит или узловатая эритема; 9 – лейкоцитокластический васкулит; 10 – псевдоволчаночный синдром; 11 – склеродермоподобный синдром; 12 – криоглобулинемический васкулит; 13 – синдром Шегрена; 14 – альгодистрофия; 15 – остеохондропатия; 16 – подагрический артрит; 17 – синдром Рейно или дигитальный некротический васкулит; 18 – гранулематоз с полиангиитом; 19 – узелковый полиартериит; 20 – энтезопатия

стях и суставах отмечали вдвое реже, чем у остальных пациентов.

Таблица

Связь развития ПНПС с наличием осложнений РЛ

Осложнения РЛ	Доля случаев, %	Влияние на ПНПС		Корреляции с ПНПС		Отличия частоты	
		BF	p BF	t	p t	χ^2	p χ^2
1	10,4	2,19	0,026	+0,078	<0,001	5,40	0,020
2	7,3	1,22	0,281	-0,012	0,582	0,05	0,825
3	4,0	0,96	0,463	-0,037	0,078	5,58	0,018
4	7,0	0,40	0,920	-0,007	0,746	0,05	0,822
5	2,2	3,31	0,001	+0,020	0,348	3,06	0,080
6	2,3	3,91	<0,001	+0,087	<0,001	11,31	0,001
7	0,8	0,37	0,936	+0,012	0,560	0,24	0,623
8	2,5	0,70	0,695	+0,014	0,496	0,28	0,594
9	1,4	6,12	<0,001	+0,127	<0,001	17,69	<0,001
10	2,9	0,95	0,472	+0,045	0,032	2,46	0,117
11	2,0	6,74	<0,001	+0,146	<0,001	21,61	<0,001

1 – экссудативный плеврит; 2 – компрессионный синдром; 3 – обтурационный ателектаз; 4 – прорастание опухоли в трахею; 5 – прорастание опухоли в пищевод; 6 – прорастание опухоли в грудную стенку; 7 – прорастание опухоли в перикард; 8 – прорастание опухоли в ребро; 9 – сдавление опухолью верхней полой вены; 10 – сдавление опухолью возвратного нерва; 11 – прорастание опухоли в средостение

Среди наблюдаемых нами больных с ревматоидоподобным артритом реже, чем при идиопатическом ревматоидном артрите, отмечали полиартрит (77,4% наблюдений), симметричность поражения суставов (8,7%) и серопозитивность заболевания по ревматоидному фактору (6,5%), тогда как серопозитивность по антителам к циклическому цитруллиновому пептиду отмечена в 61,3% случаев. Индекс Ричи составил 8,6±1,12 балла, десятичный логарифм индекса Лансбури — 4,3±0,11 балла. Необходимо отметить, что, согласно данным литературы, у 4% пациентов с суставным ПНПС отмечают изолированный гонит, а среди этих пациентов в 2% случаев — немелкоклеточный РЛ (Cantini F. et al., 2012). Нами констатирован моногонит в 22,6% наблюдений ревматоидоподобного артрита, причем в процессе сонографии отмечено большое количество жировых тел Гоффа в полости суставов. При этом у всех больных был мелкоклеточный (!) РЛ.

Особенностями подагрического артрита как ПНПС было отсутствие превалирования мужчин и гендерных особенностей течения суставного синдрома, высокая распространенность артикулярного поражения рук (85,7% случаев), не столь выраженная интенсивность, но бóльшая продолжительность первого и последующих суставных кризов. Только у 11,9% пациентов со вторичной подагрой при РЛ выявлены периферические или костные тофусы. Отметим, что у больных подагрой повышен риск развития РЛ и наоборот, чем доказывается связь нарушений пуринового обмена и канцерогенеза (Wang W. et al., 2015). По результатам эпидемиологических исследований, выполненных C.F. Kuo и соавторами (2012), подагра была диагностирована у 3,7% взрослых людей, а злокачественные новообразования — у 6,7% из них. Как считают P. Boffetta и соавторы (2012), гиперурикемия является фактором риска канцерогенеза, а у 8,8% больных с развернутой картиной подагры эти авторы выявили злокачественные новообразования, что достоверно чаще, чем в популяции.

По результатам выполненного многофакторного анализа Уилкоксона — Рао, на интегральные признаки ПНПС у больных РЛ влияет характер осложнений первичного опухолевого процесса, метастазов в отдаленных органах и костно-суставной системе, но не распространенность и степень метастатического поражения лимфатических узлов. Нами проанализирована связь отдельных проявлений ПНПС с наличием осложнений опухолевого процесса, отобраны те достоверные дисперсионно-корреляционные связи, которые одновременно соответствовали бы параметрам Брауна — Форсайта и Кендалла. Оказалось, что развитие тендовагинита и энтезопатии зависит от наличия у больных РЛ экссудативного плеврита и прорастания опухоли в средостение, панникулита, контрактур Дюпюитрена и ладонного фасцита — от прорастания злокачественного новообразования в пищевод и грудную стенку. Лейкоцитокластический васкулит, дерматомиозит, волчаночно- и склеродермоподобный синдромы были связаны с экссудативным плевритом, сдавлением опухолью верхней полой вены, компрессионным синдромом и обтурационным ателектазом. В этой связи представим некоторые комментарии.

Паранеопластические ладонные фасциты и фиброзит могут быть проявлением не только первичного РЛ, а и метастазов в легких других злокачественных новообразований (Krishna K. et al., 2011; McGivern U., McAleese J., 2012; Tajima S. et al., 2015; Sheehy C. et al., 2017). В случаях мелкоклеточного РЛ пальмарный фасцит зачастую сочетается с аутоиммунным паранеопластическим васкулитом (Lazarev I. et al., 2015). У всех наблюдаемых нами больных с фасцитом отмечен мелкоклеточный гистологический вариант опухолевого процесса, но как раз ни в одном случае сочетаний с васкулитами не выявлено, поскольку все такие пациенты относились к группе больных с немелкоклеточным РЛ. Установлен еще такой факт, противоречащий данным литературы (Bursac D.S. et al., 2014): по результатам наших исследований при вторичном паранеопластическом дерматомиозите у больных РЛ превалирует не аденокарцинома, а мелкоклеточный вариант опухоли. В целом, как считают R. Takashima и соавторы (2017), в отличие от локализаций других злокачественных неоплазм, РЛ является нечастой причиной паранеопластического дерматомиозита/полимиозита, тогда как нами такая объединенная патология диагностирована у 2,1% общего числа пациентов с РЛ и у 11,2% наблюдений ПНПС. Отметим, что случаи паранеопластического дерматомиозита/полимиозита относятся к основному ПНПС синдрома Рейно при РЛ (Lambova S., Müller-Ladner U., 2013). Нами синдром Рейно и дигитальный некроз пальцев отмечены у 22,7% больных с таким кожномышечным вариантом ПНПС.

Нами подтверждены данные литературы (Niklitschek S. et al., 2015; Pantoja Zarza L. et al., 2015), что самым частым сосудистым проявлением ПНПС при РЛ считается нейтрофильный лейкоцитокластический васкулит. Среди системных васкулитов, ассоциированных с антинейтрофильными цитоплазматическими антителами, известно сочетание РЛ и гранулематоза с полиангиитом Вегенера (Alston D. et al., 2016; Doberstein T. et al., 2017). Помимо такой системной ангиопатии, нами дополнительно диагностированы васкулит, напоминающий узелковый полиартериит, и криоглобулинемический васкулит, которые суммарно выявили у 1,3% общего числа больных РЛ и у 7,2% наблюдений ПНПС. Любопытно, что у всех пациентов с гранулематозным полиангиитом выявили высокое носительство антител к протеиназе-3, а в случаях узелкового полиартериита — антител к миелопероксидазе. Подчеркнем, что по данным литературы (Sachsman S.M. et al., 2016), панникулит отмечают как осложнение лучевой терапии РЛ. В этой связи еще раз отметим факт, что в дизайне исследования нами проанализировано течение РЛ до начала радиохимиотерапии.

Общностью ПНПС, связанного с поражением костно-суставного аппарата и периартикулярных тканей, является дисперсионно-корреляционная зависимость Брауна — Форсайта и Кендалла от метастазов в печени, ребрах, плечевом суставе и крестцово-подвздошных сочленениях. При этом на развитие остеоартропатии Мари — Бамбергера оказывают достоверное влияние метастазы в бронхопульмональных, бифуркационных, подмышечных, подчелюстных, над- и подключичных лимфатических узлах; ревматоидоподобного артрита — метастазы в головном мозге и надпочечниках; подагрического артрита — метастазы в перикарде и позвоночнике.

Следует остановиться еще на одном вопросе. У 2,3% общего числа и 12,8% числа лиц с ПНПС выявлена периферическая нейропатия, соответственно у 0,7/3,6% — офтальмопатия (увеит, склерит, кератит, конъюнктивит) и у 0,5/2,6% — гинекомастия, которые не относились к «ревматологическому ПНПС», но были с ним четко связаны. К тому же, эти клинические признаки не отмечены у остальных пациентов с РЛ без ПНПС.

Отмечен безоговорочный половой диморфизм этих болезней, поскольку они установлены исключительно у мужчин. Примечательно, что нейропатия с сенсорными, моторными, вегетативными и смешанными расстройствами (в том числе туннельный синдром и синдром Гийена — Барре) отмечались при мелкоклеточном РЛ в 2,2 раза чаще, чем при немелкоклеточном варианте (p=0,038), а офтальмопатия и гинекомастия были прерогативой аденокарциномы легкого и плоскоклеточного РЛ. Развитие перечисленных неврологических, офтальмологических и эндокринологических проявлений ПНПС имели тесные связи с ревматологическими признаками ПНПС. Так, на появление нейропатии оказывали достоверное влияние ревматоидоподобный артрит, остеоартропатия и контрактуры Дюпюитрена, на офтальмопатию — васкулит и панникулит, на гинекомастию — ладонный фасцит и подагрический артрит.

В литературе известны единичные случаи ПНПС Мари — Бамбергера у больных аденокарциномой легкого в сочетании с остеохондропатией голеней Осгуда — Шлаттера (Perković D. et al., 2013). Нами констатирована остеохондропатия у 8,2% пациентов РЛ с остеоартропатией (плоскоклеточный вариант опухоли) и у 1,4% без таковой (при аденокарциноме). Существует мнение, что «беспричинное» превращение пальцев в «барабанные палочки» и ногтей по типу «часовых стекол» диктует необходимость активного исключения аденокарциномы легкого (Raffayova H. et al., 2000; González-Silva Y. et al., 2016; Yap F.Y. et al., 2017). В свою очередь, добавим: «и плоскоклеточного РЛ». В целом прогностическое значение остеоартропатии у больных РЛ остается неизученным, а патогенез ее связывают с процессами опухолевого неоангиогенеза (Callemeyn J. et al., 2016).

ЗАКЛЮЧЕНИЕ

20 вариантов ревматологического ПНПС (от одного до восьми на больного) диагностируют у 18% больных РЛ, что чаще наблюдается у женщин и имеет гендерные особенности распространенности (полимиозит, лейкоцитокластический васкулит, панникулит или узловатая эритема), зависит от локализации опухолевого процесса (среднедолевая, медиастинальная), стадии, степени тяжести течения и гистологического варианта неоплазмы (ревматоидоподобный артрит, остеоартропатия, ладонный фасцит, контрактуры Дюпюитрена, тендовагинит, дерматополимиозит, васкулит, панникулит), характера метастазирования в лимфатические узлы, отдаленные органы и скелет, которые влияют на дополнительные паранеопластические признаки (поражение периферической нервной системы, развитие офтальмопатии и гинекомастии), а факторами риска ПНПС при РЛ являются наличие экссудативного плеврита, сдавления верхней полой вены, прорастание опухоли в грудную стенку и средостение.

СПИСОК ИСПОЛЬЗОВАННОЙ ЛИТЕРАТУРЫ

Aggarwal R., Oddis C.V. (2011) Paraneoplastic myalgias and myositis. Rheum. Dis. Clin. North. Am., 37 (4): 607–621.

Alston D., Rajakariar R., Sheaff M., Lever N. (2016) Concurrent granulomatous polyangiitis and squamous cell carcinoma of the lung: a case of balancing treatment. BMJ Case. Rep., 13(4): 208–215.

Azrielant S., Tiosano S., Watad A. et al. (2017) Correlation between systemic lupus erythematosus and malignancies: a cross-sectional population-based study. Immunol. Res. 65(2): 464–469.

Boffetta P., Nordenvall C., Nyrén O., Ye W. (2012) A prospective study of gout and cancer. Eur. J. Cancer. Prev., 21(2): 127–132.

Bursac D.S., Sazdanic-Velikic D.S., Tepavac A.P., Secen N.M. (2014) Paraneoplastic dermatomyositis associated with adenocarcinoma of the lung. J. Cancer Res. Ther., 10(3): 730–732.

Callemeyn J., Van Haecke P., Peetermans W.E., Blockmans D. (2016) Clubbing and hypertrophic osteoarthropathy: insights

in diagnosis, pathophysiology, and clinical significance. Acta Clin. Belg., 71(3): 123–130.

Cantini F., Niccoli L., Nannini C. et al. (2012) Isolated knee monoarthritis heralding resectable non-small-cell lung cancer. A paraneoplastic syndrome not previously described. Ann. Rheum. Dis., 71(12): 1672–1674.

Ceniceros L., Aristu J., Castanon E. et al. (2015) Stereotactic body radiotherapy (SBRT) for the treatment of inoperable stage I non-small cell lung cancer patients. Clin. Transl. Oncol., 55 (8): 213–219.

Doberstein T., Swick B.L., Singh N. (2017) Skin nodule reveals lung cancer in a patient with granulomatosis with polyangiitis. Clin. Case Rep., 5(8): 1339–1340.

Durieux V., Coureau M., Meert A.P., Berghmans T. (2017) Autoimmune paraneoplastic syndromes associated to lung cancer: A systematic review of the literature. Lung Cancer, 106(4): 102–109.

González-Silva Y., Serrano-Manero M.P., Juez-García L. et al. (2016) Hypertrophic osteoarthropathy in lung adenocarcinoma. Semergen, 42(8): 149–151.

Gradalska-Lampart M., Karczmarek-Borowska B., Radziszewska A.U. (2015) Lung cancer in Podkarpackie region in the years 2002–2011. Pneumonol. Alergol. Pol., 83(2): 109–119.

Hakkou J., Rostom S., Bahiri R., Hajjaj-Hassouni N. (2012) Paraneoplastic rheumatic syndromes: report of eight cases and review of literature. Rheumatol. Int., 32(6): 1485–1489.

Hébant B., Miret N., Berthelot L. (2016) Generalized pruritus preceding paraneoplastic neuropathy. J. Clin. Neurosci., 26: 156–157.

Katzen J.B., Raparia K., Agrawal R. et al. (2015) Early stage lung cancer detection in systemic sclerosis does not portend survival benefit: a cross sectional study. PLoS One., 10 (2): 0117829.

Krishna K., Yacoub A., Hutchins L.F., Kortebein P.M. (2011) Palmar fasciitis with polyarthritis syndrome in a patient with breast cancer. Clin. Rheumatol., 30(4): 569–572.

Kuo C.F., Luo S.F., See L.C. et al. (2012) Increased risk of cancer among gout patients: a nationwide population study. Joint Bone Spine, 79(4): 375–378.

Lambova S., Müller-Ladner U. (2013) Capillaroscopic pattern in paraneoplastic Raynaud's phenomenon. Rheumatol. Int., 33(6): 1597–1599.

Lange U., Bachmann G., Müller-Ladner U. (2014) Tibial pain and unilateral knee arthritis: Precursors of paraneoplastic arthropathy. Z. Rheumatol., 70 (4): 332–335.

Lazarev I., Shelef I., Refaely Y. et al. (2015) Two paraneoplastic autoimmune syndromes: limbic encephalitis and palmar fasciitis in a patient with small cell lung cancer. Rare Tumors., 7(3): 5721.

Leandro M.J., Isenberg D.A. (2010) Rheumatic diseases and malignancy – is there an association? Scand. J. Rheumatol., 39(4): 185–188.

McGivern U., McAleese J. (2012) Palmar fasciitis: a para-neoplastic phenomenon indicating recurrence of non small cell lung cancer – case report and review of the literature. Int. J. Rheum. Dis., 15(1): 8–9.

Niklitschek S., González S., Vera-Kellet C. (2015) Leukocytoclastic vasculitis. Med. Clin., 145(5): 9–19.

Pantoja Zarza L., Díez Morrondo C., Castro Rodríguez E. (2015) Paraneoplastic cutaneous vasculitis associated with lung cancer. Arch. Bronconeumol., 51(7): 365–366.

Park J.K., Yang J.A., Ahn E.Y. et al. (2016) Survival rates of cancer patients with and without rheumatic disease: a retrospective cohort analysis. BMC Cancer, 16(4): 381–391.

Perković D., Mihaljević S., Krstulović D.M. et al. (2013) Paraneoplastic hypertrophic osteoarthropathy. Reumatizam, 60(1): 29–31.

Picano E., Semelka R., Ravenel J., Matucci-Cerinic M. (2014) Rheumatological diseases and cancer: the hidden variable of radiation exposure. Ann. Rheum. Dis., 73(12): 2065–2068.

Pileckyte M., Baliūnaite R., Tamulaitiene V. (2008) Paraneoplastic rheumatic syndromes. Medicina, 39(5): 443–447.

Qu H.M., Bai Y.N., Cheng N. et al. (2015) Trend analysis of cancer mortality in the jinchang cohort, China, 2001–2010. Biomed. Environ. Sci., 28(5): 364–369.

Radner H. (2016) Multimorbidity in rheumatic conditions. Wien Klin. Wochenschr., 128(21–22): 786–790.

Raffayova H., Schultz P., Malis F. (2000) Secondary hypertrophic osteoarthropathy in a patient with pulmonary carcinoma. Bratisl. Lek. Listy, 101(4): 219–222.

Ramírez-Bellver J.L., Macías E., Bernárdez C. et al. (2017) Anti-NXP2-positive paraneoplastic dermatomyositis with histopathologic changes confined to the acrosyringia. Am. J. Dermatopathol., 39(1): 3–7.

Sachsman S.M., Haydel D.M., Kim C.N. (2016) First reported case of postirradiation pseudosclerodermatous panniculitis after stereotactic body radiation therapy for the treatment of non-small cell lung cancer. Am. J. Dermatopathol., 38(2): 144–147.

Sheehy C., Ryan J.G., Kelly M., Barry M. (2017) Palmar fasciitis and polyarthritis syndrome associated with non-small-cell lung carcinoma. Clin. Rheumatol., 36(11): 1951–1953.

Tajima S., Takanashi Y., Koda K. (2015) Squamous cell carcinoma of the lung with highly proliferating fibromatosis-like stroma: a rare phenomenon. Int. J. Clin. Exp. Pathol., 8(5): 5870–5876.

Takashima R., Takamatsu K., Shinkawa Y. et al. (2017) Dermatomyositis associated with lung neuroendocrine carcinoma. Intern. Med., 56(6): 719–724.

Wang H.L., Zhou Y.M., Zhu G.Z. et al. (2017) Malignancy as a comorbidity in rheumatic diseases: a retrospective hospital-based study. Clin. Rheumatol., 16(5): 162–167.

Wang W., Xu D., Wang B. et al. (2015) Increased risk of cancer in relation to gout: a review of three prospective cohort studies with 50,358 subjects. Mediators Inflamm., 20(15): 680853.

Yap F.Y., Skalski M.R., Patel D.B. et al. (2017) Hypertrophic osteoarthropathy: clinical and imaging features. Radiographics, 37(1): 157–195.

РЕВМАТОЛОГІЧНИЙ ПАРАНЕОПЛАСТИЧНИЙ СИНДРОМ ПРИ РАКУ ЛЕГЕНІ

О.В. Синяченко, Ю.В. Думанський, О.Ю. Столярова, П.А. Степко

Резюме. *Мета дослідження — вивчити поширеність ревматологічного паранеопластичного синдрому (ПНПС) і характер його окремих проявів при різних варіантах перебігу раку легені (РЛ). Під наглядом перебував 1071 хворий на РЛ віком від 24 до 86 років (в середньому — 59 років), з них 83% чоловіків та 17% жінок. Дрібноклітинний гістологічний варіант захворювання виявлений у 18% випадків, а недрібноклітинний — у 82%, співвідношення IA–IB, IIA–IIB, IIIA, IIIB і IV стадій захворювання становило 1:2:23:35:36. Ураження верхніх часток легень виявлено у 27% випадків, нижніх — у 15%, верхньонижньої локалізації ліворуч — у 19%, середньоверхньої — у 25%, середньонижньої — у 1%, середньої частки — у 4%, медіастинальний варіант хвороби відзначено у 9% спостережень. У 79% обстежених відзначено центральну форму РЛ, у 21% — периферичну. У 18% хворих на РЛ діагностують 20 варіантів ревматологічного ПНПС (1–8 на хворого), частіше визначається у жінок і має гендерні особливості поширеності (поліміозит, лейкоцитокластичний васкуліт, панікуліт або вузлова еритема), залежить від локалізації пухлинного процесу (середньочасткова, медіастинальна), стадії, ступеня тяжкості перебігу і гістологічного варіанта неоплазми (ревматоїдоподібний артрит, остеоартропатія, долонний фасцит, контрактури Дюпюїтрена, тендовагініт, дерматоміозит/поліміозит, васку-*

літ, панікуліт), характеру метастазування в лімфатичні вузли, віддалені органи й скелет, які впливають на додаткові паранеопластичні ознаки (ураження периферичної нервової системи, розвиток офтальмопатії та гінекомастії). Чинники ризику ПНПС при РЛ — наявність ексудативного плевриту, стиснення верхньої порожнистої вени, проростання пухлини у грудну стінку і середостіння. Результати корисні для розробки медичної технології ранньої діагностики РЛ, оперативного, променевого та медикаментозного лікування захворювання та контролю ефективності заходів, що проводяться, а також патогенетичної терапії при ПНПС.

Ключові слова: рак, легені, паранеопластичний синдром, перебіг.

RHEUMATOLOGICAL PARANEOPLASTIC SYNDROME IN LUNG CANCER

O.V. Syniachenko, Yu.V. Dumanskiy, O.Yu. Stoliarova, Ph.A. Stepko

Summary. *The purpose of the investigation was to study the prevalence of rheumatological paraneoplastic syndrome (RPS) lung cancer (LC) and the nature of its individual manifestations in different variants of LC development. 1071 patients with LC at the age from 24 to 86 years (on the average, 59 years) were examined, among which 83% of men and 17% of women. Small cell histological variant of the disease was detected in 18% of cases, and not small cell — in 82%, ratio IA–IB, IIA–IIB, IIIA, IIIB and IV stages of the disease was 1:2:23:35:36. The defeat of the upper lobes of the lung was established in 27% of cases, the lower lobes in 15%, the uppermost localization on the left in 19%, the uppermost in 25%, the middle one at 1%, and the middle lobe — 4%), the mediastinal variant of the disease took place in 9% of the examined one. 79% of the examined had a central form of LC, 21% had peripheral. In 18% of cases with LC, 20 variants of rheumatological RPSLC (from one to eight per patient) are diagnosed, which is more common for women and has gender specific prevalence (polymyositis, leukocytoclastic vasculitis, panniculitis or nodal erythema), depends on the localization of the tumor process, Mediastinal), stage, severity of the course and histological variant of neoplasm (rheumatoid-like arthritis, osteoarthropathy, palmar fasciitis, Dupuytren's contractures, tendovaginitis, dermatopolymiositis, inflammation of the peripheral nervous system, development of ophthalmopathy and gynecomastia), and the risk factors for RPSLC at LC are the presence of exudative pleurisy, compression of the inferior vena cava, lymphadenopathy, Germination of the tumor in the chest wall and mediastinum. The obtained data will be useful for the development of medical technology for early diagnosis of radar, surgical, radiation and medicinal treatment of the disease and for monitoring the effectiveness of the measures taken, as well as pathogenetic therapy of RPSLC.*

Key words: cancer, lungs, paraneoplastic syndrome, course.

Адрес для переписки:
Синяченко Олег Владимирович
Украина, 84404, Донецкая обл.,
Лиман, ул. Привокзальная, 27
Донецкий национальный
медицинский университет
E-mail:synyachenko@ukr.net

РЕФЕРАТИВНА ІНФОРМАЦІЯ

Генетическая основа гиперурикемии и вспышек подагры (ПГ)

Подготовил Александр Гузий

Уровень уратов в сыворотке крови (СК) и риск развития ПГ обусловлены генной экспрессией индивидуума под воздействием внешних факторов, то есть наследственность проявляется в дисперсии фенотипа. Для ПГ риск наследования — 45–73%. Геномассоциированное исследование систематически оценивает генную предрасположенность для распространенных (>1%) наследственных заболеваний. В исследовании с участием 110 тыс. европейцев выделены 28 генных локусов, кодирующих синтез белков — транспортеров мочевой кислоты в почках и кишечнике, а также вспомогательной молекулы PDZK1. Наибольшей активностью среди женщин обладает локус *SLC2A9*, среди мужчин — *ABCG2*. Эффекты экспрессии 28 одиночных нуклеотидных последовательностей сходны во всех предковых группах. Геномное секвенирование 33 тыс. человек в Восточной Азии позволило выделить 4 основных генных локуса, ответственных за обмен мочевой кислоты (*SLC2A9, ABCG2, SLC22A12* и *MAF*), совпадающих с таковыми у европейцев. Значительно меньшие по масштабу исследования проведены среди африканской, американской (мексиканской) и микронезийской популяции. Во всех группах активность генного локуса *SLC2A9* имела ведущее клиническое значение. Генный локус *SLC2A9*, кодирующий белок GLUT9, обусловливает ≈3% всех случаев повышения уровня уратов в СК, что является высоким показателем. До определения роли *SLC2A9* в развитии ПГ прогресса в выявлении причинны заболевания нет. Выявлены локусы *TLR4* и *NLRP3* генов, кодирующих белковый компонент инфламмасом, участвующих в активизации вспышек ПГ. Его активизация в сочетании с более высоким уровнем преинтерлейкина-1β приводит к увеличению производства зрелого интерлейкина-1β и усилению иммунного ответа.

Dalbeth N., Stamp L.K., Merriman T.R. (2017) The genetics of gout: towards personalised medicine? BMC Medicine, May 31.