

О.С. Попов¹
 І.А. Зупанець¹
 С.К. Шебеко¹
 А.С. Шаламай²

¹Національний
 фармацевтичний
 університет, Харків

²ПАТ НПЦ «Борщагівський
 ХФЗ»

ДОСЛІДЖЕННЯ ВПЛИВУ «ДИКЛОКОРУ»* НА УЛЬТРАСТРУКТУРУ ХРЯЩА ЩУРІВ ІЗ СИСТЕМНИМ СТЕРОЇДНИМ АРТРОЗОМ

У статті представлено результати дослідження ультраструктури хряща щурів при лікуванні системного стероїдного артрозу комплексом із робочою назвою «Диклокор» порівняно з його активними монокомпонентами — диклофенаком натрію та кверцетином. Дослідження проводили методами електронної мікроскопії. Результати експерименту свідчать, що в ультраструктурі хрящів тварин, які отримували «Диклокор», майже не виявлено хондроцитів з ознаками класичного апоптозу та хондроптозу, були відсутні порожні лакуни або лакуни із залишками зруйнованих клітин. При цьому в ультраструктурі хряща тварин, які отримували референс-препарати, деструктивні зміни були вираженими. Отже, «Диклокор» виявляє позитивний хондропротекторний ефект та перевершує в цьому аспекті кверцетин та диклофенак натрію.

Ключові слова: «Диклокор», диклофенак натрію, кверцетин, ультраструктура хряща, стероїдний артроз.

ВСТУП

Усі дослідження проводили згідно з директивою Ради ЄС 2010/63/EU про дотримання законів, постанов та адміністративних положень держав ЄС з питань захисту тварин, які використовуються для експериментальної та іншої наукової мети (Викторов А.П., 2002; Левченко В.І. та співавт., 2004). План представлено дослідження було затверджено Комітетом з біоетики Національного фармацевтичного університету.

Нестероїдні протизапальні препарати (НПЗП) — одна з найбільш застосовуваних груп лікарських засобів у клінічній практиці, проте незважаючи на безперечну клінічну ефективність, їх застосування пов'язане з високим ризиком розвитку побічних ефектів, які загалом відзначають у 25% випадків, а у 5% — становлять серйозну загрозу життю (Коваленко В.Н. і соавт., 2006).

Однією з найбільш відомих проблем застосування НПЗП у хворих ревматологічного профілю є протизапальна терапія пацієнтів з остеоартрозом, що пов'язане з негативним впливом ряду препаратів цієї групи на метаболізм суглобового хряща та кістки (Корж Н.А. та співавт., 2007).

Одним із варіантів вирішення вищевикладеної проблеми є вивчення нових комбінацій НПЗП з речовинами, що зменшують їх хондротоксичний вплив, завдяки наявності антиапоптозних, антиоксидантних і антигіпоксичних властивостей (Gardi S. et al., 2015). У зв'язку з цим науковий інтерес становить «Диклокор».

Мета дослідження — морфологічне вивчення впливу «Диклокоору» на ультраструктуру хряща щурів *«Диклокор» — нова розробка ПАТ НПЦ «Борщагівський ХФЗ» (Україна), що містить 40 мг кверцетину в поєднанні з 25 мг диклофенаку натрію. Знаходиться на стадії доклінічних випробувань.

рів порівняно з його монокомпонентами, диклофенаком натрію (ДН) та кверцетином, в умовах розвитку системного стероїдного артрозу.

ОБ'ЄКТ І МЕТОДИ ДОСЛІДЖЕННЯ

Досліджували нову розробку ПАТ НПЦ «Борщагівський ХФЗ» (Україна) з робочою назвою «Диклокор» — капсули для перорального застосування (270 мг капсульної маси), що містять 40 мг кверцетину та 25 мг ДН. Зазначена комбінація знаходиться на стадії доклінічних випробувань. Препарати порівняння — ДН та кверцетин.

Дослідження впливу «Диклокоору» на ультраструктуру хряща проводили на 60 щурах обох статей масою тіла 250–300 г, яких було розподілено на експериментальні групи:

- 1-ша група: інтактний контроль (10 щурів);
- 2-га група: контрольна патологія — неліковані щури із системним стероїдним артрозом (ССА) (20 щурів);
- 3-тя група: щури з ССА, які одержували «Диклокор» у дозі 17,8 мг/кг маси тіла — Ед₅₀ за протизапальною активністю (10 щурів);
- 4-та група: щури з ССА, які одержували кверцетин у дозі 11,0 мг/кг — відповідає дозуванню кверцетину в «Диклокорі» (10 щурів);
- 5-та група: щури з ССА, які отримували ДН у дозі 6,8 мг/кг — відповідає дозуванню ДН в «Диклокорі» (10 щурів).

Модель ССА (Зупанець І.А. і соавт., 1999) відтворювали в нашій модифікації шляхом внутрішньом'язового трикратного введення дексаметазону у дозі 7 мг/кг з інтервалом в 1 тиж (Зупанець К.О. та співавт., 2000). Для оцінки ступеня активності патологічного процесу на 4-й тиждень дослідження частину тварин контрольної групи (10 голів) виводили з експерименту шляхом декапітації під ефір-

ним наркозом з метою одержання біологічного матеріалу для проведення досліджень.

Починаючи з 28-го дня дослідження та протягом 4 тиж тварини щодня отримували відповідні препарати, які вводили внутрішньошлунково у вигляді екстемпоральних суспензій.

Після закінчення введення дослідних препаратів (на 56-ту добу експерименту) тварин виводили з експерименту та проводили забір біоматеріалу для електронної мікроскопії, яку проводили за допомогою стандартних методів (Саркісова Д.С., Перова Ю.Л. (ред.), 1996; Кузнецов С.Л., Мушкамбаров Н.Н., 2007). Ультратонкі зрізи для електронної мікроскопії одержували на тому ж ультрамікротомі, контрастували в насиченому розчині ураніацетату та розчині цитрату свинцю за Рейнольдсом, монтували на електролітичні сіточки та вивчали з використанням електронного мікроскопу «EM-125» (Сумське ВО «Електрон», Україна) при збільшенні 8000–20 000 разів, що відповідало завданням дослідження.

РЕЗУЛЬТАТИ ТА ЇХ ОБГОВОРЕННЯ

Інтактний контроль. Електронно-мікроскопічне дослідження мікропрепаратів суглобового хряща інтактних тварин продемонструвало відмінне збереження хрящової тканини, ультраструктурна організація якої відповідала сучасним уявленням (рис. 1) (Юшканцева С.И., Быков В.Л., 2007; Goyal N. et al., 2013).

Контрольна патологія. При дослідженні ультраструктури суглобового хряща щурів групи контрольної патології в мікропрепаратах спостерігали виражені дегенеративно-дистрофічні зміни суглобової тканини, що відповідають сучасним уявленням про ультраструктурні особливості формування остеоартрозу (Корж Н.А. и соавт., 2007; Бородин Ю.И. и соавт., 2008) і представлені на рис. 2.

Слід зазначити, що в більшості клітин наявні у великій кількості великі та дрібні лізосоми, що містять лізосомальні ферменти (переважно металопротеази), які, у свою чергу, мають важливе значення в патогенезі остеоартрозу, оскільки є чинниками деструкції хрящової тканини (рис. 2б).

У більшості мікропрепаратів хрящової тканини в середній і глибокій зоні хряща спостерігаються явища клітинної смерті. У ряді випадків їх перебіг відбувається за типом класичного апоптозу (рис. 2г). Зазначимо, що апоптоз хондроцитів — дуже важливий компонент і характерна риса патогенезу деградації артрозного хряща, тісно взаємопов'язаний зі зміною біомеханічних властивостей екстрацелюлярного матриксу (Huser C.A. et al., 2006).

Крім апоптозу, також спостерігалось багато клітин у стані некробіозу, який є станом, що передують клітинній загибелі та зазвичай носить зворотний характер, при цьому в клітині припиняються обмінні процеси. Найбільш характерні ознаки некробіозу — це зміни клітинного ядра у вигляді каріопікнозу (рис. 2в), каріорексису або каріолізису, а також зміни цитоплазми у вигляді порушення її в'язкості та дезорганізації ферментативних систем.

Проте у більшості випадків у хрящовому матриксі спостерігаються хондроцити на різних стадіях, так

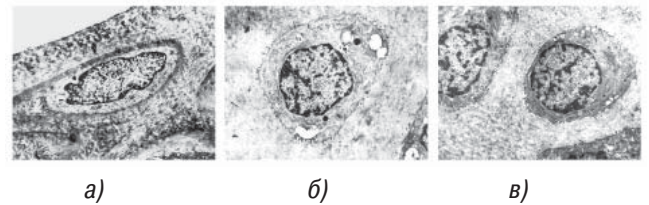


Рис. 1. Ультраструктура суглобового хряща інтактних щурів: а) поверхнева зона. Типовий хондроцит. Ядро витягнутої форми з темною облямівкою гетерохроматину. Добре розвинені цитоплазматичні ніжки. У цитоплазмі багато рибосом, короткі профілі гранулярної ендоплазматичної сітки. Упорядкована волокниста структура хрящового матриксу. Зб. 12 000; б) середня зона. Типовий хондроцит. Ядро округлої форми з темною смужкою гетерохроматину. Наявність виростів і мікрроворсинок на поверхні. У цитоплазмі розширені профілі гранулярної ендоплазматичної сітки із білковим вмістом, багато рибосом, везикул, секреторних пухирців. Зб. 12 000; в) типовий хондроцит радіальної зони. У цитоплазмі довгі профілі гранулярної ендоплазматичної сітки, багато рибосом, скупчення гранул глікогену. Хорроша ультраструктурна організація матриксу. Зб. 8000

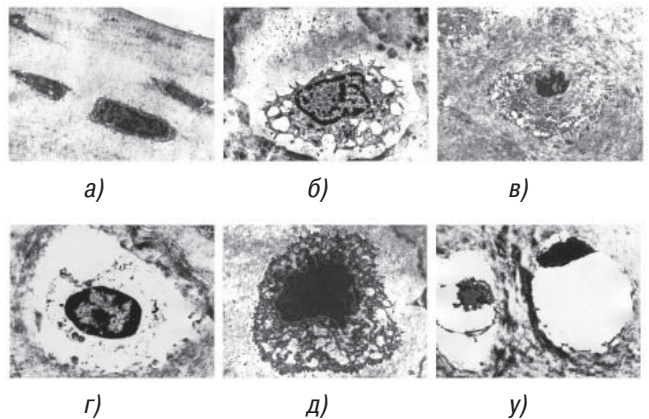


Рис. 2. Ультраструктура суглобового хряща щурів з ССА: а) хондроцити поверхневої зони. Ядра з високим вмістом гетерохроматину. Цитоплазма затемнена, багато електроннощільних включень. Цитоплазматичні ніжки деформовані. Зб. 8000; б) деструкція хондроциту середньої зони. У цитоплазмі великі вакуолі, багато лізосом, короткі профілі гранулярної ендоплазматичної сітки, скупчення глікогену. Деструкція хрящового матриксу. Зб. 12 000; в) хондроцит радіальної зони. Деформація ядра у вигляді каріопікнозу. У цитоплазмі багато волокон, ліпідних включень, скупчень глікогену, вакуолей, короткі профілі гранулярної ендоплазматичної сітки. Зб. 8000; г) хондроцит проміжної зони в стані апоптозу. Зб. 12 000; д) хондроцит у стані «темно-клітинної» загибелі (хондроптозу). Гетерохроматизація ядра. Тотальне «затемнення» клітини. Аутофагічні вакуолі в цитоплазмі. Зб. 12 000; е) порожні лакуни із залишками загиблих хондроцитів. Зб. 8000

званої, темно-клітинної загибелі (рис. 2д, е), яку деякі автори виділяють як окремий вид клітинної смерті — хондроптоз (Perez E.H. et al., 2005). Основною її ознакою є повна гетерохроматизація клітинного ядра, що призводить до метаболічного згасання хондроциту. При цьому ядро клітини, цитоплазма та всі органели стають електроннощільними, набуваючи чорного забарвлення (рис. 2д). Надалі клітина піддається повній деструкції, що призводить до утворення порожніх лакун у хрящовому матриксі (рис. 2е).

«Диклокор». Результати вивчення ультраструктури суглобового хряща щурів під впливом «Диклокору» свідчать про значне посилення метаболічної активності хрящових клітин і зменшення проявів дегенеративно-дистрофічних процесів порівняно з групою контрольної патології (рис. 3).

Так само як і в інтактній групі, в ультраструктурі хряща тварин, які отримували «Диклокору», майже не ви-

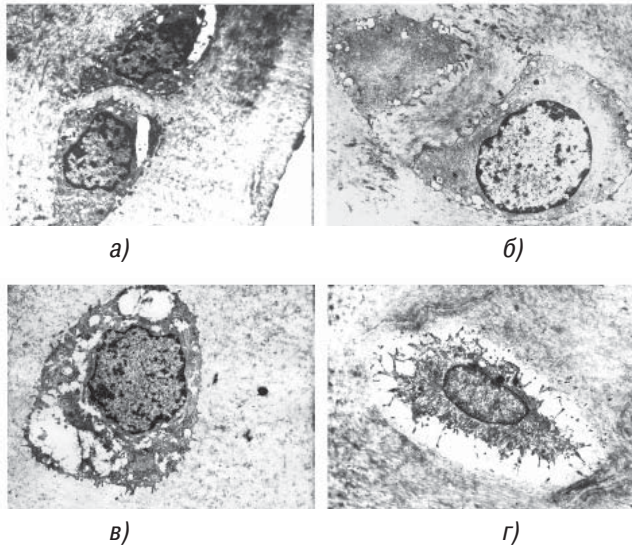


Рис. 3. Ультраструктура суглобового хряща щурів з ССА під впливом «Диклофору»: а) хондроцити поверхневої зони. У цитоплазмі багато вакуолей, короткі профілі гранулярної ендоплазматичної сітки. Хрящовий матрикс у стані норми. Зб. 8000; б) типовий хондроцит проміжної зони. Ядро округлої форми з темною облямівкою гетерохроматину. Цитоплазматичні вирости на поверхні клітини. Добре збережений хрящовий матрикс. Зб. 8000; в) хондроцит радіальної зони з яскраво вираженими короткими профілями гранулярної ендоплазматичної сітки і великими вакуолями в цитоплазмі. Хрящовий матрикс рівномірної електронної щільності. Зб. 8000; г) ультраструктура суглобового хряща щурів з ССА під впливом «Диклофору». Хондроцит проміжної зони на початковому етапі клітинної загибелі. У цитоплазмі багато лізосом та електроннощільних включень. Високоупорядкована структура матриксу. Зб. 8000

являлися «темні» клітини, хондроцити з ознаками класичного апоптозу та хондроптозу, були відсутні порожні лакуни або лакуни із залишками зруйнованих клітин (рис. 3а–в). Але в одиночному випадку спостерігалися хондроцити на початкових етапах клітинної загибелі, при цьому структура хрящового матриксу була у нормальному стані (рис. 3г). Все вищезазначене свідчить про найвищий ступінь позитивного впливу на ультраструктуру хряща, зафіксований в цьому дослідженні.

Кверцетин. При електронно-мікроскопічному дослідженні структури суглобового хряща тварин під впливом кверцетину виявлялася ультраструктурна картина, подібна вищеописаній, з наявністю більшого ступеня проявів дегенеративно-дистрофічного ураження хрящової тканини і зниження метаболічної активності хондроцитів (рис. 4).

На відміну від групи контрольної патології, в ультраструктурі хряща тварин, які отримували кверцетин, зрідка спостерігаються «темні» клітини, а також хондроцити у стані некробіозу, чи клітинної смерті, тобто з ознаками класичного апоптозу і хондроптозу (рис. 4г). Також практично повністю відсутні порожні лакуни або лакуни із залишками зруйнованих клітин. Все вищенаведене свідчить про позитивну дію цього засобу на ультраструктуру суглобового хряща тварин з ССА, що, перш за все, полягає в посиленні метаболічних і біосинтетичних процесів.

ДН. При електронно-мікроскопічному дослідженні структури хряща тварин під впливом ДН виявлялася ультраструктурна картина, подібна до контрольної патології, з наявністю виражених проявів дегенеративно-дистрофічного ураження хрящової тканини (рис. 5).

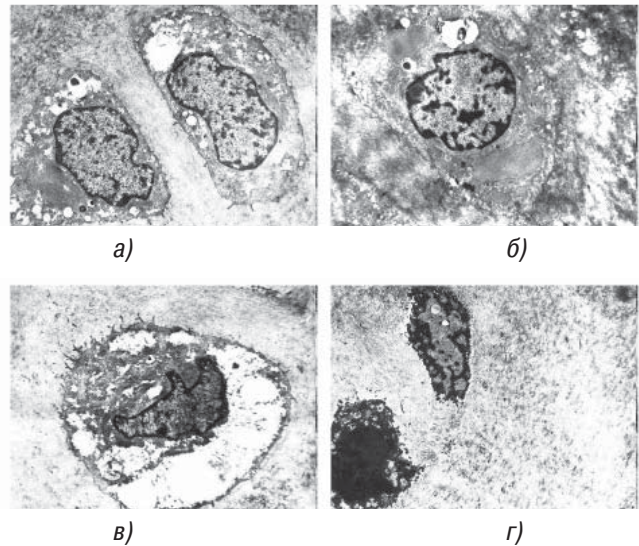


Рис. 4. Ультраструктура суглобового хряща щурів з ССА під впливом кверцетину: а) типова пара хондроцитів. У цитоплазмі багато волокон, дрібних вакуолей, секреторних бульбашок, зустрічаються лізосоми. Добре збережений стан хрящового матриксу. Зб. 8000; б) типова ділянка проміжної зони. Хондроцит із розширеними порожнинами гранулярної ендоплазматичної сітки, заповненими білковим вмістом. У цитоплазмі багато лізосом, скупчень глікогену, ліпідних включень. Нерівномірне забарвлення хрящового матриксу. Зб. 8000; в) ультраструктура суглобового хряща щурів з ССА під впливом кверцетину. Вакуолізований хондроцит радіальної зони. Деструкція ядра. Деструкція цитоплазматичних виростів в області вакуольної дистрофії клітини. Добре збереження хрящового матриксу. Зб. 8000; г) ультраструктура суглобового хряща щурів з ССА під впливом кверцетину. Хондроцити проміжної зони в стані хондроптозу. Зб. 8000

Так само, як і в групі контрольної патології, в деяких випадках ідентифікували клітини з морфологічними ознаками стану «темно-клітинної» загибелі (рис. 5б). У них спостерігалось «згасле» клітинне ядро, цитоплазма з великою кількістю великих аутофагічних вакуолей і темних включень високої електронної щільності. При цьому в одиничних випадках ці клітини перебували у стані тотальної де-

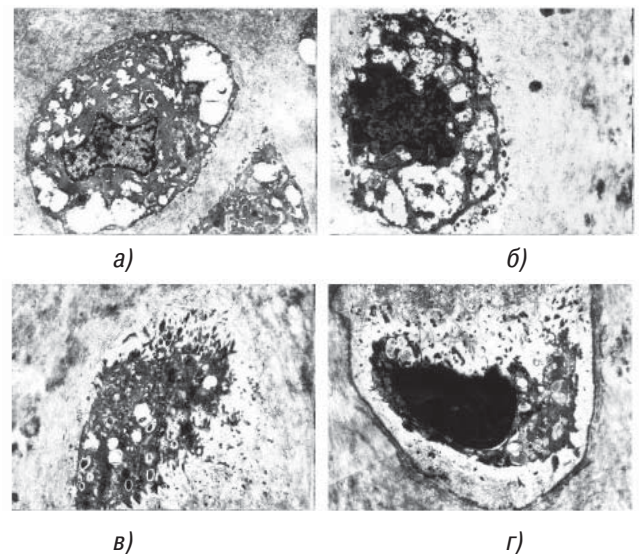


Рис. 5. Ультраструктура суглобового хряща щурів з ССА під впливом ДН: а) типова ділянка проміжної зони. Гіперплазований хондроцит з великою кількістю вакуолей і темних волокон. Нерівномірна щільність матриксу. Зб. 8000; б) хондроцит у стані «темно-клітинної» загибелі (хондроптозу). Деструкція хрящового матриксу. Зб. 12 000; в) хондроцит у стані тотальної деструкції. Зб. 12 000; г) лакуна із залишками загиблого хондроциту. Зб. 12 000

струкції (рис. 5в), що призводило до формування порожніх лакун, які містили залишки загиблих хондроцитів (рис. 5г). Зазначені явища є етапами хондроптозу і свідчать про відсутність хондропротекторної дії на хрящову тканину при застосуванні ДН.

ВИСНОВКИ

1. Під впливом трикратного введення дексаметазону у щурів виникають усі морфологічні прояви ранніх стадій остеоартрозу.

2. Введення тваринам комбінованої сполуки з хондропротекторними властивостями «Диклокор» викликає сприятливі зміни, які проявляються посиленням біосинтетичних процесів у клітинах. Насамперед, про це свідчить ріст вмісту мембранних структур у вигляді довгих профілів гранулярної ендоплазматичної сітки і пластинчастих комплексів Гольджі та зникнення в мікропрепаратах хондроцитів, що перебувають на різних етапах клітинної загибелі.

3. Згідно з результатами проведеного дослідження, «Диклокор» перевершує рівень хондропротекторної активності монокомпонентів — кверцетину та ДН.

СПИСОК ВИКОРИСТАНОЇ ЛІТЕРАТУРИ

- Бородин Ю.И., Бгатова Н.П., Мустафаев Н.Р. и др.** (2008) Ультраструктурные особенности хондроцитов суставного хряща в зависимости от стадии гонартрита. Бюллетень СО РАМН, 6(134): 187–190.
- Викторов А.П.** (2002) Безопасность современных нестероидных противовоспалительных препаратов: между сциллой и харибдой. Укр. ревматол. журн., 4(10): 12–21.
- Зупанец И.А., Корж Н.А., Дедух Н.В. и др.** (1999) Методические рекомендации по экспериментальному исследованию и клиническому изучению противоартрозных (хондромодулирующих) лекарственных средств. Киев, 56 с.
- Зупанец К.О., Шебеко С.К., Отришко І.А.** (2010) Дослідження впливу композиції на основі кверцетину та похідних глюкозаміну на процеси апоптозу хондроцитів в умовах розвитку експериментального остеоартрити. Ліки України плюс, 3(12): 47–50.
- Коваленко В.М., Борткевич О.П., Проценко Г.О.** (2006) Нестероидные противовоспалительные препараты: роль и место в современной ревматологической практике на основании доказательной медицины. Укр. ревматол. журн., 1(23): 17–29.
- Корж Н.А., Дедух Н.В., Зупанец И.А.** (2007) Остеоартроз: консервативная терапия. Монография. Золотые страницы, Харьков, 424 с.
- Кузнецов С.Л., Мушамбаров Н.Н.** (2007) Гистология, цитология и эмбриология: Учеб. для мед. вузов. Медицинское информационное агентство, Москва, 600 с.
- Левченко В.І., Новожитская Ю.М., Сахнюк В.В. та ін.** (2004) Біохімічні методи дослідження крові хворих: Методичні рекомендації для лікарів хіміко-токсикологічних відділів державних лабораторій ветеринарної медицини України. Київ, 104 с.
- Саркисова Д.С., Перова Ю.Л.** (1996) Микроскопическая техника: Руковод. Медицина, Москва, 544 с.
- Юшканцева С.И., Быков В.Л.** (2007) Гистология, цитология и эмбриология. Краткий атлас: Учеб. пособ., 2-е изд. перераб. и доп. П-2, Санкт-Петербург, 120 с.
- Gardi C., Bauerova K., Stringa B.** (2015) Quercetin reduced inflammation and increased antioxidant defense in rat adjuvant arthritis. Arch Biochem Biophys, 583: 150–157. doi:10.1016/j.abb.2015.08.008.
- Goyal N., Gupta M., Joshi K.** (2013) Ultrastructure of chondrocytes in osteoarthritic femoral articular cartilage. Univ. Med. J. (KUMJ), 11(43): 221–225.
- Huser C.A., Peacock M., Davies M.E.** (2006) Inhibition of caspase-9 reduces chondrocyte apoptosis and proteoglycan loss following mechanical trauma. Osteoarthritis Cartilage, 14(10): 1002–1010.
- Perez E.H., Luna J.M., Rojas L.M. et al.** (2005) Chondroptosis: an immunohistochemical study of apoptosis and Goldgi complex in chondrocytes from human osteoarthritic cartilage. Apoptosis, 10: 1105–1110.

ИССЛЕДОВАНИЕ ВЛИЯНИЯ «ДИКЛОКОРА» НА УЛЬТРАСТРУКТУРУ ХРЯЩА КРЫС С СИСТЕМНЫМ СТЕРОИДНЫМ АРТРОЗОМ

**А.С. Попов, И.А. Зупанец,
С.К. Шебеко, А.С. Шаламай**

Резюме. В статье представлены результаты исследования ультраструктуры хряща крыс при лечении системного стероидного артроза комплексом с рабочим названием «Диклокор» в сравнении с его активными монокомпонентами — диклофенаком натрия и кверцетином. Исследование проводили методами электронной микроскопии. Результаты эксперимента свидетельствуют, что в ультраструктуре хрящей животных, получавших «Диклокор», почти не выявлены хондроциты с признаками классического апоптоза и хондроптоза, отсутствовали пустые лакуны или лакуны с остатками разрушенных клеток. При этом в ультраструктуре хрящей животных, получавших референс-препараты, деструктивные изменения были выраженными. То есть, «Диклокор» оказывает положительный хондропротекторный эффект и превосходит в этом аспекте кверцетин и диклофенак натрия.

Ключевые слова: «Диклокор», диклофенак натрия, кверцетин, ультраструктура хряща, стероидный артроз.

THE EFFECT OF THE «DICLOCOR» ON CARTILAGE ULTRASTRUCTURE IN RATS WITH SYSTEMIC STEROID OSTEOARTHRITIS

**O.S. Popov, I.A. Zupanets,
S.K. Shebeko, A.S. Shalamay**

Summary. The article presents the study of rat cartilage ultrastructure after treatment of systemic steroid osteoarthritis by the complex with the working title «Diclocor» in comparison with its active monocomponents — diclofenac sodium and quercetin. The study was conducted by means of electron microscopy. The results showed that the ultrastructure of the cartilage of the animals treated by «Diclocor» almost didn't contain chondrocytes with signs of «classic» apoptosis or chondroptosis, nor empty lacunas or lacunas with destroyed cells remnants. On the other hand, in the cartilage ultrastructure of animals treated by reference drugs, destructive changes were expressive. Conclusion: «Diclocor» has a positive chondroprotective effect and is superior in this aspect to quercetin and diclofenac sodium.

Ключевые слова: «Diclocor», diclofenac sodium, quercetin, cartilage ultrastructure, steroid osteoarthritis.

Адреса для листування:

Попов Олексій Сергійович
E-mail: oleksii.s.popov@gmail.com