

В.Н. Коваленко
Е.А. Гармиш
В.Г. Левченко
А.В. Романовский

ГУ «ННЦ «Институт
 кардиологии
 им. Н.Д. Стражеско»
 НАМН Украины», Киев

ВЛИЯНИЕ БЛОКАТОРОВ ФНО- α НА РЕНТГЕНОЛОГИЧЕСКОЕ ПРОГРЕССИРОВАНИЕ ПРИ АНКИЛОЗИРУЮЩЕМ СПОНДИЛИТЕ

Ключевые слова:

блокаторы ФНО- α ,
 анкилозирующий спондилит,
 прогрессирование,
 рентгенография.

Статья посвящена актуальной проблеме — возможно ли остановить, замедлить или предупредить процессы избыточного костеобразования при анкилозирующем спондилите. Проанализированы результаты оценки рентгенологического прогрессирования при 12-летнем наблюдении пациентов с данной патологией. Рассмотрена методика оценки рентгенологических изменений в позвоночнике по индексу mSASSS, взаимосвязь структурных и воспалительных изменений в позвоночнике, влияние терапии на процессы анкилозирования. Представлено собственное наблюдение.

Цели лечения большинства ревматических заболеваний были радикально пересмотрены в течение предшествующей декады. Достижение симптоматического противовоспалительного эффекта потеряло свою актуальность. На первый план вышли долгосрочные цели, имеющие прогностическую значимость в функциональном и неразрывно связанном с ним, социальном аспектах. Среди воспалительных заболеваний суставов наиболее трудными в плане «лечения до достижения цели» оказалась группа спондилоартрита, и в первую очередь — аксиальная форма анкилозирующего спондилита (АС).

Согласно Международным рекомендациям 2014 г., основной целью лечения больного спондилоартритом и/или псориатическим артритом является максимальное сохранение здоровья зависимого качества жизни и социальной функции путем контроля признаков и симптомов, предотвращения структурных изменений, нормализации или предупреждения потери функции, предотвращения токсичности и минимизации коморбидности. Цель лечения достигается путем мониторинга активности заболевания и соответствующей коррекции терапии с учетом краткосрочных и долгосрочных результатов лечения (Smolen J.S. et al., 2014).

К сожалению, арсенал лекарственных средств для лечения при АС исчерпывается двумя группами препаратов. Эра нестероидных противовоспалительных препаратов (НПВП) для АС началась в 1949 г. с внедрения в клиническую практику фенилбутазона (Sieper J., Poddubnyu D., 2014). До настоящего времени различные представители этого класса препаратов остаются не только высокоэффективными средствами лечения при активном АС, но и в большинстве случаев позволяют дифференцировать АС от дегенеративных заболеваний позвоночника (Amur B. et al., 1991).

Высокоэффективные при ревматоидном артрите синтетические болезнь-модифицирующие препараты при АС оказывают симптоматическое действие в случае периферического артрита и совсем неэффективны при аксиальных поражениях позвоночника, равно как и глюкокортикоиды (ГК) в низких и средних дозах. «Драматическую» эффективность у пациентов с аксиальным поражением позвоночника продемонстрировали впервые около 14 лет назад блокаторы фактора некроза опухоли (ФНО) (Brandt J. et al., 2000). Однако до настоящего времени продолжается научная дискуссия относительно влияния этих препаратов на структурные изменения в позвоночнике, а именно формирование синдесмофитов (СФ) и в конечном итоге — костного анкилоза. Отправной точкой существующих противоречий послужили опубликованные в 2008 г. профессором D. van der Heijde результаты рандомизированного клинического исследования (РКИ). Согласно данным этого исследования применение блокатора ФНО в течение 2 лет не предотвращало рентгенологического прогрессирования (РП) в позвоночнике. Несмотря на это, в исследовании продемонстрирован хороший клинический эффект терапии, включая влияние на С-реактивный протеин (СРП) и воспалительные изменения позвоночника по данным МРТ.

В настоящее время существуют две основные гипотезы развития патологического процесса при АС. Согласно первой, воспаление и эктопическое формирование новой костной ткани являются независимыми процессами (Lories R.J. et al., 2009). Контрверсия утверждает, что воспаление индуцирует развитие фибробластов из клеток костного мозга, которые в последующем, стимулируя остеобласты, приводят к оссификации энтезисов (Sieper J. et al., 2008).

В 2014 г. опубликованы данные первого длительного 12-летнего наблюдения по изучению взаимосвязи активности заболевания и рентгенологических изменений в позвоночнике у пациентов с АС (Ramiro S. et al., 2014). Исследование началось в 1996 г., с этого времени 184 пациентам из когорты OASIS (Нидерланды, Бельгия, Франция) проводили рентгенологическое и клиническое обследование с интервалом в 2 года, в целом проанализировано 809 рентгенограмм. На момент включения средняя длительность болезни в данной группе составила около 20 лет.

Для оценки РП использовали индекс mSASSS, Stoke Ankylosing Spondylitis Spine Score (Creemers M.C. et al., 2005). Согласно методике, передние углы тел позвонков (24) в грудном и поясничном отделах позвоночника на боковых рентгенограммах оценивали на наличие (рис. 1):

- эрозий и/или склероза и/или квадратизации — 1 балл;
- СФ — 2 балла;
- СФ, соединяющих 2 позвонка — 3 балла.

Общая сумма баллов составляет от 0 до 72. Индекс mSASSS является простым и доступен для использования в условиях реальной клинической практики. Клиническую оценку проводили с использованием индексов BASDAI, ASDAS (индекс активности АС), боль в спине, СРП, скорость оседания эритроцитов (СОЭ).

Основным результатом явилось впервые полученное доказательство связи воспаления и РП при АС (рис. 2). По результатам долгосрочного наблюдения, повышение активности АС на 1 ед. по индексу ASDAS приводит к увеличению РП на 0,72 mSASSS ед. каждые 2 года. Аналогичная корреляция РП зарегистрирована для индекса BASDAI (1 ед. BASDAI — 0,21 mSASSS ед./2 года) и СРП — уровень СРП ≥ 10 мг/л ассоциируется с увеличением на 0,2 mSASSS ед./2 года.

У пациентов с очень высокой активностью (ASDAS $>3,5$) прирост индекса mSASSS составил 2,3 mSASSS ед./2 года. Таким образом, у пациента с активным АС каждые 2 года наблюдалось появление как минимум двух новых эрозий или одного СФ. В течение 12 лет наблюдения при неактивном АС прирост индекса mSASSS составил 5 ед., при очень активном — 19 ед. (или анкилоз в одном отделе позвоночника).

Из всех оцениваемых клинических параметров наибольшая предикторная значимость доказана для индекса ASDAS. По значимости он превосходил СРП и индекс BASDAI как самостоятельно, так и в сочетании с СРП.

Полученные данные свидетельствуют о строгой необходимости контроля и максимального снижения активности заболевания для улучшения долгосрочного прогноза. Наиболее эффективны в этом отношении блокаторы ФНО.

По данным 8-летнего наблюдения пациентов с АС в условиях рутинной клинической практики с высокой степенью достоверности показано значительное замедление костеобразования

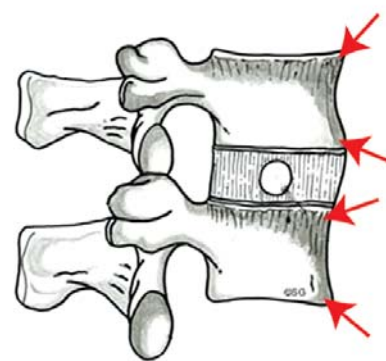


Рис. 1. Оценка индекса mSASSS

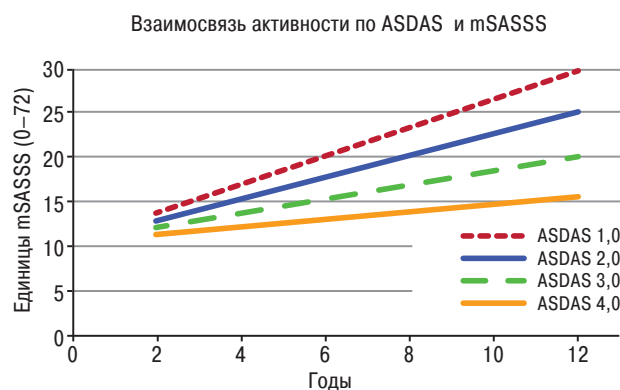


Рис. 2. Влияние степени активности на скорость РП при длительном 12-летнем наблюдении пациентов когорты OASIS

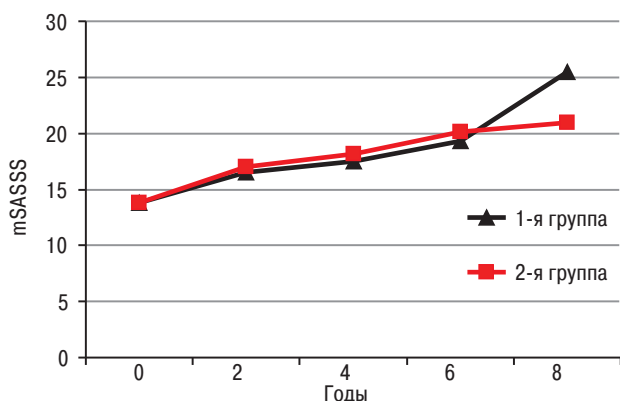


Рис. 3. РП в двух лечебных группах. В 1-й группе пациенты получали инфликсимаб, во 2-й группе — НПВП и никогда не получали биологические агенты

на фоне применения блокаторов ФНО (инфликсимаба) в сравнении с пациентами, которые никогда не получали препаратов данной группы (Baraliakos X. et al., 2014). Исходно пациенты были сопоставимы по всем оцениваемым параметрам, включая длительность заболевания и показатели mSASSS. В обеих группах при длительном наблюдении зарегистрировано РП. Причем в первые 4 года — без достоверной разницы в его скорости (4,5 ед. mSASSS в среднем; $p=0,18$). В последующие 4 года наблюдения выявлены существенные различия интенсивности костеобразования (рис. 3). Среднее количество новых СФ за период 8-летнего наблюдения у пациентов без применения блокаторов ФНО значительно превысило таковое в группе инфликсимаба ($6,4 \pm 4,8$

и $4,6 \pm 6,4$ соответственно; $p=0,007$). При более подробном анализе пациентов распределили на группы в зависимости от исходного наличия СФ: их имели 54,2% пациентов (12/22) в группе инфликсимаба и 79,4% (27/34) — в группе стандартной терапии. Через 8 лет количество новых СФ при их отсутствии в исходе было достоверно меньше у пациентов, применявших терапию блокаторами ФНО ($1,3 \pm 4,5$ против $3,3 \pm 1,9$ новых СФ у 1 пациента; $p=0,03$).

Аналогичные результаты получены в РКИ третьей фазы по изучению эффективности голимумаба (GO-RAISE) у пациентов с АС (Inman R.D. et al., 2008). Рандомизировано 356 пациентов, которые до 16-й недели получали плацебо/голимумаб 50 мг/голимумаб 100 мг 1 раз в 4 нед. На 16-й неделе пациенты с недостаточным эффектом в группе плацебо были переведены в группу активного лечения. На 24-й неделе всем пациентам группы плацебо был назначен голимумаб, лечение продолжалось до 256-й недели. Исходная рентгенологическая характеристика пациентов представлена в таблице.

Таблица

Рентгенологическая характеристика пациентов при включении в РКИ GO-RAISE

Показатель	Плацебо	Голимумаб, мг	
		50	100
Пациенты, n	78	138	140
Пациенты с наличием рентгенограмм, n	66	111	122
mSASSS			
Среднее \pm SD	$16,1 \pm 18,7$	$11,7 \pm 16,4$	$13,5 \pm 18,9$
p в сравнении с плацебо		0,27	0,49
Пациенты с СФ при первичном обследовании, n (%)	40 (60,6)	68 (61,3)	71 (58,2)

Через 4 года терапии при анализе в среднем по группам не выявлено достоверного различия в показателях РП, оно наблюдалось в среднем у 28% пациентов. Эти данные совпадают с вышеописанными исследованиями и, на первый взгляд, ошибочно могут быть расценены как неспособность блокаторов ФНО влиять на за-

медление РП. Однако достоверные различия между группами получены после стратификации пула пациентов в зависимости от наличия или отсутствия СФ при первичном обследовании. На рис. 4 показано, что пациенты без СФ имели тенденцию к отсутствию РП на 104-й неделе и высокодостоверное доказательство его отсутствия на 208-й неделе. У пациентов с наличием СФ исходно РП наблюдалось во всех группах темпами, сопоставимыми с результатами опубликованных на сегодняшний день исследований.

Возвращаясь к долгосрочным целям лечения, рассмотрим динамику функциональных показателей (ФП) подвижности позвоночника, которые прямо зависят от рентгенологических изменений. В исследовании GO-RAISE оценивали ФП по показателям индекса BASMI (люмбальная флексия, латеральная флексия, шейная ротация, расстояние между лодыжками, расстояние козелок — стена, максимальное количество баллов — 10) и экскурсии грудной клетки. Средний возраст пациентов, включенных в исследование, составил около 40 лет, средняя длительность воспалительной боли в спине — около 11 лет, диагноз АС был установлен около 5 лет назад, рентгенологические изменения — около 15 в среднем по индексу mSASSS. То есть, типичный пациент с АС на приеме у ревматолога первичного звена.

Несмотря на «драматическое» улучшение по основным воспалительным показателям (индекс BASDAI, СРП, СОЭ) на 14-й неделе лечения в группах голимумаба, динамика по показателям BASMI и экскурсии грудной клетки в среднем отсутствовала (рис. 5). Изменения на >1 балл по отдельным показателям BASMI наблюдали немногим более чем у 40% пациентов в группе голимумаба. Наибольшую динамику отмечали по показателям шейной ротации, латеральной флексии и интермалеолярной дистанции, что с наибольшей вероятностью связано с быстрым купированием синовита в фасет-суставах позвоночника и тазобедренных суставах. Отсутствовала динамика

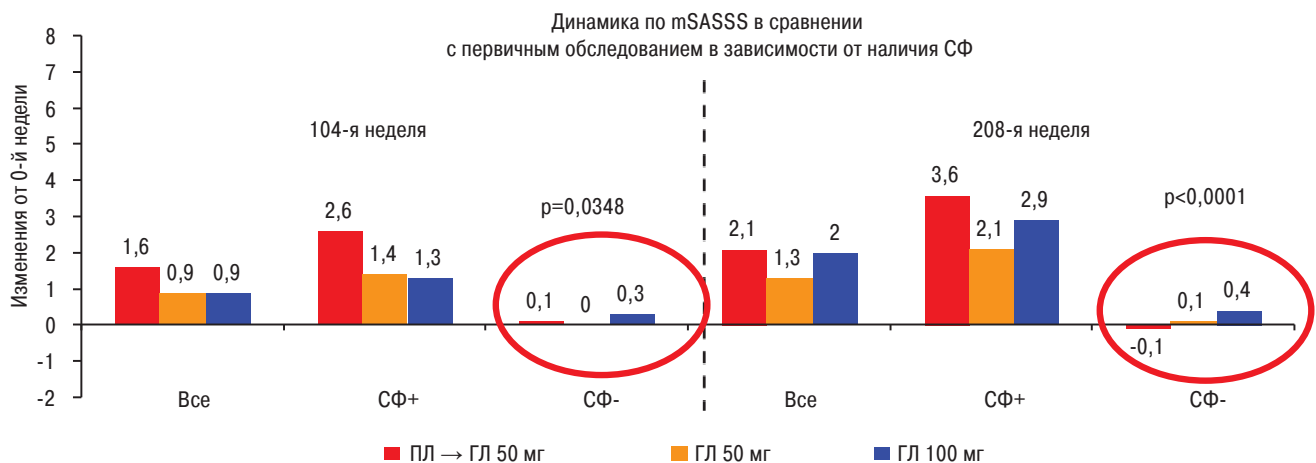


Рис. 4. Рентгенологическая прогрессия в РКИ GO-RAISE через 2 и 4 года в зависимости от исходного наличия СФ. На рис. 4 и 5: Пл – плацебо, ГЛ – голимумаб

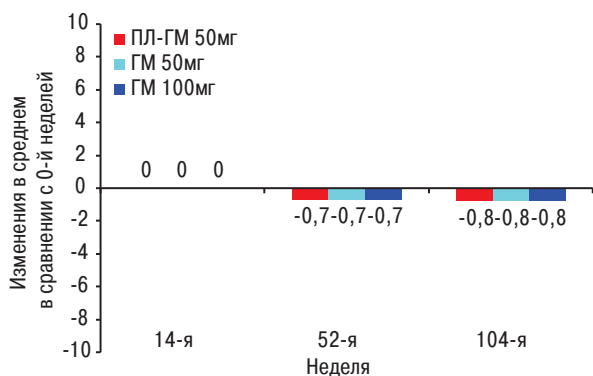
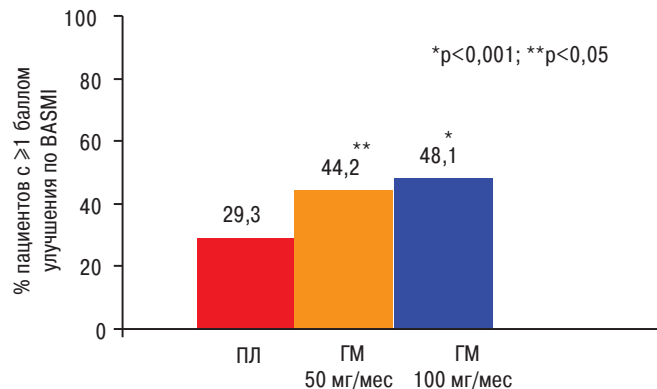


Рис. 5. Динамика индекса BASMI в исследовании GO-RAISE

со стороны экскурсии грудной клетки, теста Шобера и показателя грудного кифоза — расстояния козелок — стена. В среднем позитивная динамика ФП появилась на 52-й неделе с некоторым улучшением к 104-й неделе наблюдения. Таким образом, улучшение функции и замедление РП являются наиболее труднодостижимыми целями в лечении при АС, для реализации которых необходимо длительное непрерывное применение блокаторов ФНО у пациентов с уже имеющимися рентгенологическими изменениями. Однако наиболее перспективным вариантом является начало лечения на ранней, дорентгенологической, стадии АС. При отсутствии СФ предупредить их развитие возможно при адекватном купировании воспалительного процесса. Как минимум в двух РКИ показано замедление РП на фоне терапии блокаторами ФНО при условии длительного, не менее 4 лет, периода наблюдения (Harron N. et al., 2013; Varaliakos X. at al., 2014). Уже имеющиеся СФ не подвергаются, к сожалению, обратному развитию.

В качестве подтверждения приводим клиническое наблюдение 2 пациентов с аксиальной формой АС и высокой активностью болезни, сопоставимых по возрасту, длительности заболевания, исходной воспалительной активности, нарушению осанки, поражению крупных суставов (рис. 6). При равных исходных данных различные терапевтические подходы обусловили полное сохранение социальной функции и трудоспособности в одном случае и инвалидность — в другом случае. Сочетанное применение таблетированной и инъекционной форм ГК и полное отсутствие физической реабилитации у пациента в первом случае привело к развитию и прогрессированию двустороннего коксартроза с формированием протрузии головки бедренной кости в полость малого таза; гонартроза с формированием сгибательной контрактуры под углом 45°; значительной кифотической и килевидной деформации грудной клетки (рис. 7). Сопутствующий системный остеопороз (Z-критерий -3,6), по всей вероятности, оказал влияние на степень поражения позвоночника и суставов.

Во втором случае пациент никогда не получал ГК и синтетические болезнь-модифициру-



Показатель	Случай 1	Случай 2
Возраст, лет	35	35
Длительность симптомов, лет	18	18
Дата установления диагноза, год	2002	2011
СРП, мг/л /СОЭ, мм/ч	24/47	8/15
BASMI	6	2
Терапия	Сульфасалазин 2002–2014 гг., преднизолон 10–15 мг/сут + дексаметазон в/в капельно 2 раза в год	2011–2014 гг. инфликсимаб 5 мг/кг 0; 2-я; 6-я, затем каждые 16–20 нед + НПВП симптоматически

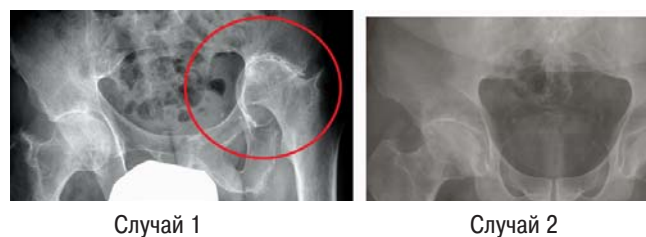


Рис. 6. Характеристика пациентов с АС (сентябрь 2014)

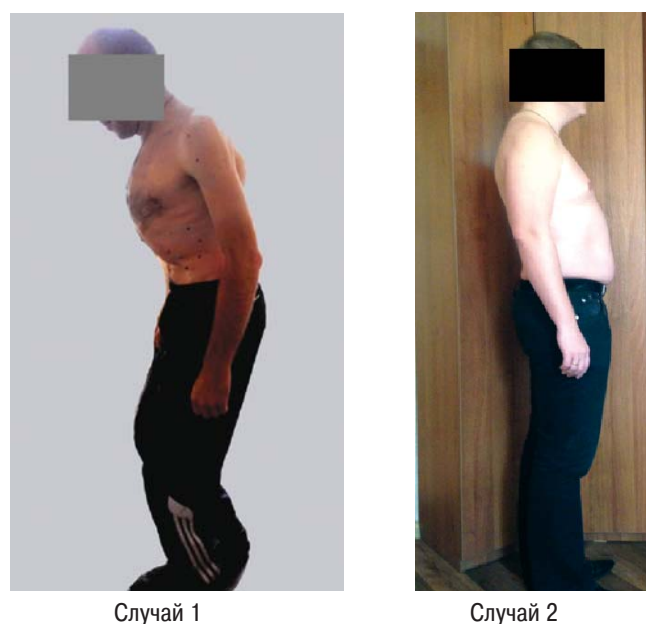


Рис. 7. Изменение осанки у пациентов с АС на фоне и без применения блокаторов ФНО

ющие препараты. В течение 3,5 года (с 2011 г.) пациенту проводили терапию инфликсимабом в дозе 5 мг/кг массы тела. Снижение интенсивности воспаления и как следствие — болево-

го синдрома и мышечного спазма позволило ежедневно проводить пациенту сеансы лечебной физкультуры и кинезотерапии. В результате у больного уменьшилась интенсивность кифоза, нормализовались показатели экскурсии грудной клетки, теста Шобера, латеральной флексии, расстояния козелок — стена, на 24% увеличилась шейная ротация ($38^\circ/50^\circ$). Уже после первой инфузии инфликсимаба индекс BASDAI снизился с 7,3 до 2,4 и удерживается на уровне 0,8–2 до настоящего времени. При проведении рентгеновской денситометрии не выявлено нарушений минеральной плотности костной ткани. При динамической оценке рентгенограмм в шейном отделе позвоночника за истекший период определяется формирование новых СФ (2 консолидирующих и 1 односторонний), что привело к повышению индекса mSASSS на 7 баллов за 3,5 года (рис. 8). Кроме того, дополнительно сформировался анкилоз в одном фасет-суставе. Динамический анализ клинико-рентгенологических данных в течение 3,5 года наблюдения показал отсутствие строгого параллелизма между снижением активности заболевания и формированием новой костной ткани, что полностью соответствует данным литературы. Однако, несмотря на ухудшение рентгенологических изменений в позвоночнике, у пациента отсутствует прогрессирование коксартроза и практически полностью восстановлена функция позвоночника (BASMI уменьшился с 4 до 1 балла).

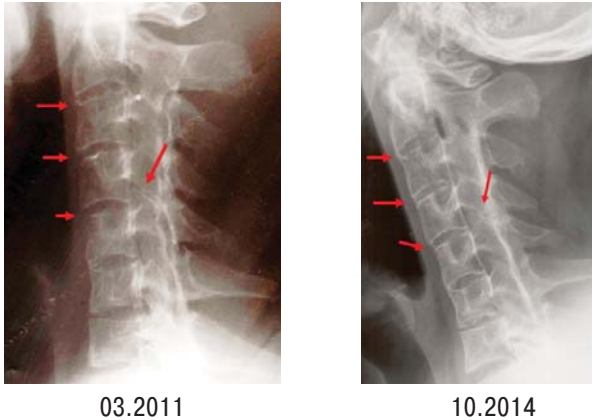


Рис. 8. Динамика рентгенологических изменений на фоне терапии инфликсимабом (случай 2)

В заключение отметим, что оценить эффективность терапии при аксиальной форме АС достаточно сложно, особенно при краткосрочном наблюдении. Необходимо комбинированное использование воспалительных и функциональных шкал и индексов в течение длительного времени у одного пациента с регистрацией их результатов в рутинной медицинской документации. Определяющим в достижении долгосрочных целей лечения является сочетанное применение адекватной противовоспалительной терапии и физической реабилитации с нарастающим эффектом по мере увеличения физических возможностей пациента на фоне уменьшения выраженности болевого синдрома. Только в этом

случае стратегия лечения действительно будет «до достижения цели».

В 2014 г. на фармацевтическом рынке Украины зарегистрирован блокатор ФНО — голимумаб. Голимумаб является полностью человеческим моноклональным антителом класса IgG 1k к ФНО для подкожного применения 1 раз в месяц. Препарат разработан компанией «Centosor Cilag GmbH». В апреле 2009 г. препарат впервые зарегистрирован к применению в США, в октябре 2009 г. получил одобрение Европейского медицинского агентства для применения в странах Европейского Союза. С целью определения эффективности и безопасности препарата проведено 7 РКИ третьей фазы (из них 5 — по показаниям, зарегистрированным на территории Украины), в которых приняли участие 3515 пациентов. В период постмаркетингового применения с 2009 г. лечение голимумабом получили около 230 тыс. пациентов. Препарат зарегистрирован в Украине для применения у взрослых при ревматоидном артрите, псориатическом артрите и АС в дозе 50 мг для ежемесячного применения. Согласно вышеописанным данным, препарат обладает выраженным противовоспалительным действием и перспективен в отношении предотвращения и замедления основного субстрата АС — анкилозирования.

СПИСОК ИСПОЛЬЗОВАННОЙ ЛИТЕРАТУРЫ

- Amur B., Dougados M., Listrat V. et al.** (1991) Evaluation of the Amor criteria for spondylarthropathies and European Spondylarthropathy Study Group (ESSG). A cross-sectional analysis of 2228 patients. *Ann. Med. Interne (Paris)*, 142: 85–89.
- Baraliakos X., Haibel H., Listing J. et al.** (2014) Continuous long-term anti-TNF therapy does not lead to an increase in the rate of new bone formation over 8 years in patients with ankylosing spondylitis. *Ann. Rheum. Dis.*, 73: 710–715.
- Brandt J., Haibel H., Cornely D. et al.** (2000) Successful treatment of active ankylosing spondylitis with the anti-tumor necrosis factor alpha monoclonal antibody infliximab. *Arthritis Rheum.*, 43: 1346–1352.
- Creemers M.C., Franssen M.J., van't Hof M.A. et al.** (2005) Assessment of outcome in ankylosing spondylitis: an extended radiographic scoring system. *Ann. Rheum. Dis.*, 64: 127–129.
- Harron N., Imman R.D. et al.** (2013) The impact of tumor necrosis factor- α inhibitors on radiographic progression in ankylosing spondylitis. *Arthritis Rheum.*, 65: 2645–2654.
- Inman R.D., Davis J.C.Jr., Heijde D. et al.** (2008) Efficacy and safety of golimumab in patients with ankylosing spondylitis: results of a randomized, double-blind, placebo-controlled, phase III trial. *Arthritis Rheum.*, 58: 3402–3412.
- Lories R.J., Luyten F.P., de Vlam K.** (2009) Progress in spondylarthritis. *Arthritis Res. Ther.*, 11: 221.
- Ramiro S., Van der Heijde D., van Tubergen A. et al.** (2014) Higher disease activity leads to more structural damage in the spine in ankylosing spondylitis: 12-year longitudinal data from the OASIS cohort. *Ann. Rheum. Dis.*, 73: 1455–1461.
- Sieper J., Appel H., Braun J. et al.** (2008) Critical appraisal of assessment of structural damage in ankylosing: implications for treatment outcomes. *Arthritis Rheum.*, 58: 649–656.
- Sieper J., Poddubnyy D.** (2014) Inflammation, new bone formation and treatment options in axial spondyloarthritis. *Ann. Rheum. Dis.*, 73: 1439–1441.

Smolen J. S., Braun J., Dougados M. et al. (2014) Treating spondyloarthritis, including ankylosing spondylitis and psoriatic arthritis, to target: recommendation of an international task force. *Ann. Rheum. Dis.*, 73: 6–16.

van der Heijde D., Landewe R., Baraliakos X. et al. (2008) Radiographic findings following two years of infliximab therapy in patient with ankylosing spondylitis. *Arthritis Rheum*, 58: 3063–3070.

ВПЛИВ БЛОКАТОРІВ ФНП- α НА РЕНТГЕНОЛОГІЧНЕ ПРОГРЕСУВАННЯ ПРИ АНКІЛОЗИВНОМУ СПОНДИЛІТІ

**В.М. Коваленко,
О.О. Гармш, В.Г. Левченко,
А.В. Романовський**

Резюме. Стаття присвячена актуальній проблемі — чи можливо зупинити, сповільнити або запобігти процесам надмірного кісткоутворення при анкілозивному спондиліті. Проаналізовано результати оцінки рентгенологічного прогресування у 12-річному спостереженні пацієнтів із цією патологією. Розглянуто методику оцінки рентгенологічних змін хребта за індексом mSASSS, взаємозв'язок структурних та запальних змін у хребті, вплив терапії на процеси анкілозування. Наведено власне спостереження.

Ключові слова: блокатори ФНП- α , анкілозивний спондиліт, прогресування, рентгенографія.

THE INFLUENCE OF TNF- α INHIBITORS ON RADIOLOGICAL PROGRESSION IN ANKYLOSING SPONDYLITIS

**V.N. Kovalenko,
E.A. Garmish, V.G. Levchenko,
A.V. Romanovsky**

Summary. The article is devoted to the essential problem — if it is possible to stop, slowdown or prevent the «new bone formation» in ankylosing spondylitis. The results of evaluation of radiographic progression with 12 years follow-up in patients with ankylosing spondylitis were analyzed. mSASSS radiological scoring method for ankylosing spondylitis, relationships between structural and inflammatory changes of the spine as well as the influence of treatment on the ankylosing processes were reviewed. Clinical cases from own experience were described.

Key words: TNF- α inhibitors, ankylosing spondylitis, progression, X-ray.

Адрес для переписки:

Коваленко Владимир Николаевич
03680, Киев, ул. Народного ополчения, 5
ГУ «Национальный научный центр
«Институт кардиологии им. Н.Д. Стражеско»
НАМН Украины»

PHUA/IMM/0315/0001



СИМПОНИ®
Голімумаб

1 попередньо наповнений шприц містить голімумабу 50 мг.
Перед використанням уважно ознайомтеся з інструкцією для медичного застосування. Вдурочайтеся за рідким ліквідом.

Не струнуйте. Зберігати у зм'якшій упаковці для захисту від світла. Зберігати в холодильнику (2-8 °C). Не заморожувати. Перед введенням попередньо слід достати його з холодильника та поробити, залишаючи шприц на 30 хвилин при кімнатній температурі. Не вводити на фіналіти.

PHUA-IMM-0215-0002

- Повністю людське моноклональне антитіло¹
- Доведена ефективність при РА, СА, ПсА¹
- Підшкірний шлях введення 1 раз на місяць
- Безпека порівняно з плацебо²

janssen
PHARMACEUTICAL COMPANIES
of Johnson & Johnson

За додатковою інформацією звертайтеся за адресою:
04070, м. Київ, вул. Сквородки, 19.
Тел.: (044) 490 64 64, факс: (044) 490 64 65.

Коротка інструкція для медичного застосування препарату СИМПОНИ®
Якісний і кількісний склад. Діюча речовина: 1 попередньо наповнений шприц або 1 попередньо наповнена ручка містить: голімумабу 50 мг в 0,5 мл, допоміжні речовини: сорбітол (E420), L-гістидин, L-гістидину монохлорид моногідрат, полісорбат 80, вода для ін'єкцій. **Форма випуску.** Розчин для ін'єкції 50 мг/0,5 мл у попередньо наповнених шприцах із пристроєм UltraSafe № 1 та № 3 або попередньо наповнених ручках із автоін'єктором № 1 та № 3. **Код АТС.** Інгібітори фактора некрозу пухлини альфа (TNF- α). L04AB06. **Показання.** Ревматоїдний артрит. СИМПОНИ® у комбінації з метотрексатом показаний для:
• лікування ревматоїдного артриту в активній формі, від середнього до тяжкого ступеня у дорослих, у яких відзначається незадовільна відповідь на терапію DMARD, в тому числі метотрексатом;
• лікування тяжкого, активного та прогресуючого ревматоїдного артриту у дорослих, які раніше не отримували терапію метотрексатом. **Псоріатичний артрит.** СИМПОНИ® у монотерапії або в комбінації з метотрексатом показаний для лікування активного та прогресуючого псоріатичного артриту у дорослих, у яких раніше відзначалася незадовільна відповідь на терапію DMARD. **Анкилозивний спондиліт.** СИМПОНИ® показаний для лікування тяжкого активного анкілозивного спондиліту у дорослих, у яких раніше відзначалася незадовільна відповідь на традиційну терапію. **Спосіб застосування та дози.** Призначають по 50 мг шляхом підшкірної ін'єкції один раз на місяць, в один і той же день місяця. Для підшкірного введення. Для більш докладної інформації див. повну інструкцію для медичного застосування. **Побічна дія.** Найбільш серйозні небажані реакції, про які повідомлялося, включали серйозні інфекції (в тому числі сепсис, пневмонію, туберкульоз, інвазивні грибові та опортуністичні інфекції), демієлінізуючі порушення, лімфому, реактивацію вірусу гепатиту В (HBV), застійну серцеву недостатність, аутоімунні процеси (вовчакоподібний синдром) та гематологічні реакції. Стосовно повного профілю безпеки препарату — див. інструкцію для медичного застосування. **Протипоказання.** Підвищена чутливість до голімумабу або до інших компонентів лікарського засобу. Туберкульоз в активній формі або інші тяжкі інфекції, такі як сепсис та опортуністичні інфекції. Погіршення чи тяжка серцева недостатність (класу III/IV за NYHA). **Діти.** Безпека та ефективність застосування СИМПОНИ у дітей не встановлені. Доступні дані відсутні. **Термін придатності.** 2 роки. **Категорія відпуску.** За рецептом. **Перед призначенням слід ознайомитися з повною інструкцією для медичного застосування.** Реєстраційне посвідчення МОЗ України № UA/13065/01/01 від 26.02.2014 р. терміном на 5 років. Текст складено відповідно до інструкції для медичного застосування, яку затвердив МОЗ України 26.02.2014 р.
ID PHUA-IMM-0215-0002

1. Інструкція для медичного застосування препарату Симпони®. 2. Kay et al. *Ann Rheum Dis* 2013, epub 16DEC1 (10.1136/annrheumdis-2013-204195). Скорочена версія інструкції для медичного застосування препарату Симпони®. Матеріал призначений для фахівців охорони здоров'я.