А.С. Никифоров
О.И. Мендель

Российский государственный медицинский университет, Москва

ОСТЕОХОНДРОЗ ПОЗВОНОЧНИКА: ПАТОГЕНЕЗ, НЕВРОЛОГИЧЕСКИЕ ПРОЯВЛЕНИЯ И СОВРЕМЕННЫЕ ПОДХОДЫ К ЛЕЧЕНИЮ

ЛЕКЦИЯ ДЛЯ ПРАКТИЧЕСКИХ ВРАЧЕЙ. ЧАСТЬ 1

ARTHRON® COMPLEX
АРТРОН® КОМПЛЕКС

ОТ РЕДАКЦИИ

Первая часть лекции российских экспертов продолжает серию публикаций в рамках долгосрочного образовательного проекта для врачей общей практики, инициированного представительством компании «Unipharm, Inc.» в Украине.

ИНФОРМАЦИЯ ОБ АВТОРАХ

Никифоров Анатолий Сергеевич — *доктор медицинских наук, профессор, кафедра нервных болезней и нейрохирургии Российского государственного медицинского университета (РГМУ). Автор более 150 печатных работ, в том числе учебников «Пропедевтика нервных болезней», «Неврология», «Клиническая неврология», а также справочного руководства «Неврологические симптомы, синдромы, симптомокомплексы и болезни».*

Мендель Ольга Игоревна — *кандидат медицинских наук, специалист ревматолог-артролог.*

ОСТЕОХОНДРОЗ ПОЗВОНОЧНИКА

В МКБ-10 все формы патологии позвоночника обозначаются как **дорсопатии** (М40–М54). Клиническая картина многих из них проявляется болевым синдромом — **дорсалгией**. Особенно часто причиной боли, возникающей на разных уровнях позвоночного столба, признаются дегенеративные изменения в позвоночнике, которые в отечественной литературе принято рассматривать как проявления остеохондроза. Термин «остеохондроз» был предложен в 1933 г. немецким ортопедом Хильдебрандтом (Hildebrandt) для суммарного обозначения инволюционных процессов в тканях опорно-двигательного аппарата и, следовательно, в тканях позвоночного столба.

> Остеохондроз позвоночника – хронический дистрофический процесс, проявляющийся снижением гидрофильности и деструкцией ткани межпозвонковых дисков (МПД), их грыжевидным выпячиванием в сторону позвоночного канала, реактивными изменениями в прилежащей костной ткани позвонков, а также сопровождающийся артрозом дугоотростчатых суставов.

Возникающие при дископатии реактивные изменения в прилежащей костной ткани тел позвонков ведут к образованию остеофитов, которые обычно рассматриваются как признак деформирующего спондилеза.

Протрузии краев МПД могут способствовать значительные физические нагрузки на позвоночный столб, а также его искривления, в некоторых случаях провоцируемые длительным пребыванием пациентов в нефизиологичных фиксированных позах.

Болевой синдром, возникающий вследствие обострения клинических проявлений остеохондроза позвоночника, может проявляться на любом его уровне, в зависимости от которого обозначается такими терминами, как цервикалгия, торакалгия, люмбалгия, сакралгия, кокцигалгия.

Развитие остеохондроза позвоночника, по-видимому, имеет определенную степень врожденной предрасположенности. При этом провокации этого патологического процесса способствуют повышенные статодинамические нагрузки, которые испытывает позвоночник человека в связи с тем, что он бóльшую часть жизни находится в вертикальном положении. Эти нагрузки временами становятся особенно значительными, и не только при выполнении тяжелой физической работы, но и при длительном пребывании в вынужденной позе, приводящей к неравномерному давлению на позвоночно-двигательные сегменты (ПДС) и, особенно, на входящие в их состав МПД. Переносимость статодинамических нагрузок в определенной степени зависит от общего физического развития и состояния человека, массы его тела. Слабость паравертебральных мышц вследствие мышечной детренированности за счет малоподвижного образа жизни ведет к не-

достаточности так называемого мышечного корсета, что в свою очередь способствует возникновению в позвоночнике проявлений, характерных для остеохондроза.

НЕКОТОРЫЕ АНАТОМО-ФИЗИОЛОГИЧЕСКИЕ ОСОБЕННОСТИ ПОЗВОНОЧНИКА

Позвоночный столб составляют позвонки и расположенные между их телами МПД. Важную вспомогательную функцию выполняет связочный аппарат позвоночника.

МПД состоит из находящегося в его центре пульпозного, студенистого ядра и окружающего это ядро фиброзного кольца (рис. 1). Пульпозное (мякотное) ядро, являясь остатком хорды, представляет собой эллипсоидное бессосудистое образование, состоящее из аморфного межклеточного вещества и небольшого количества хрящевых клеток (хондроцитов). В состав межклеточного вещества входят протеины, мукополисахариды (глюкозаминогликаны), обладающие высокой степенью гидрофильности, что объясняется, в частности, наличием в полисахаридах большого количества ОН-групп. У новорожденных пульпозное ядро содержит до 88% воды, однако у взрослых этот процент снижается в среднем до 70%, а в отдельных случаях, особенно с постарением, может быть значительно ниже.

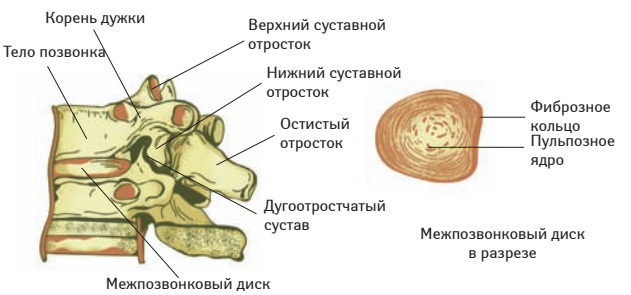

Рис. 1. Позвоночно-двигательный сегмент (ПДС)

Благодаря выраженному тургору пульпозное ядро оказывает давление на расположенное вокруг него фиброзное кольцо и гиалиновые пластинки. При этом пульпозное ядро обеспечивает определенную степень амортизации и подвижности позвоночника. Фиброзное кольцо образует многочисленные крестообразно пересекающиеся коллагеновые и эластические волокна, переплетающиеся в плотные соединительно-тканные пучки, которые своими концами оказываются вросшими в краевые каемки тел позвонков. При этом задняя часть фиброзного кольца слабее передней. МПД составляют у взрослого человека примерно $^1/_4$–$^1/_5$ длины позвоночника.

По передней поверхности позвоночника проходит **передняя продольная связка** (рис. 2). Она рыхло связана с передней поверхностью МПД и прочно — с передней поверхностью тел позвонков. **Задняя продольная связка** расположена в позвоночном канале. Она составляет переднюю стенку позвоночного канала. В отличие от передней продольной связки, задняя продольная связка рыхло связана с задней поверхностью тел позвонков и плотно сращена с МПД. Массивная в центральной части, эта связка истончается к краям, то есть поблизости от межпозвонковых отверстий.

Сзади межпозвонковые отверстия ограничиваются дугоотростчатыми суставами, обеспечивающими дополнительные соединения между собой смежных позвонков. Капсулы дугоотростчатых суставов упруги, их внутренний слой образует складки, иногда внедряющиеся в межсуставную щель — суставные менискоиды, содержащие хрящевые клетки. Дуги соседних позвонков соединяются между собой массивными, упругими желтыми связками, составляющими заднюю стенку позвоночного канала.

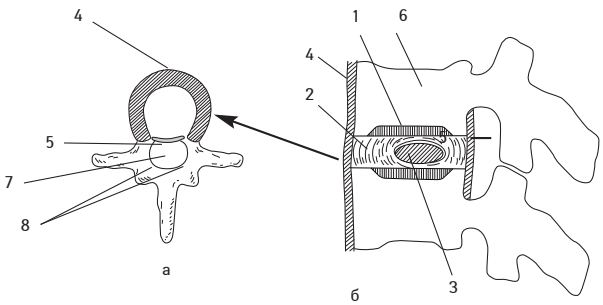

Рис. 2. Позвоночно-двигательный сегмент (ПДС) – связочный аппарат: а – вид сверху; б – саггитальное сечение; 1 – краевая гиалиновая пластинка; 2 – фиброзное кольцо; 3 – пульпозное ядро; 4 – передняя продольная связка; 5 – задняя продольная связка; 6 – тело позвонка; 7 – позвоночный канал; 8 – желтая связка

Анатомический комплекс, состоящий из одного МПД, прилежащих к нему двух смежных позвонков и соединяющего их связочного аппарата, принято называть позвоночно-двигательным сегментом (ПДС). **Структуры спинального сегмента в основном иннервируют менингеальные (возвратные) ветви спинномозговых нервов (нервы Лушка).** Они иннервируют надкостницу тел, дужек и суставных отростков позвонков, капсулы дугоотростчатых суставов, связочный аппарат, в том числе заднюю продольную связку, а также задние отделы фиброзного кольца МПД и твердую мозговую оболочку.

ЭТИОЛОГИЯ И ПАТОГЕНЕЗ ОСТЕОХОНДРОЗА

Эластические свойства МПД и анатомические особенности мелких дугоотростчатых суставов в норме обеспечивают значительное смягчение влияния на состояние позвонков при толчках и сотрясениях, возникающих при ходьбе, беге, прыжках и других движениях. Также они обеспечивают определенную степень подвижности шейного и поясничного отделов позвоночника. Однако с годами МПД постепенно теряет эластичность. Этому способствует наступающая у людей в возрасте старше 20 лет облитерация сосудов МПД, в связи с чем кровоснабжение его в дальнейшем осуществляется главным образом за счет диффузии из паренхимы прилежащих тел позвонков, но и оно со временем оказывается недостаточным для обеспечения регенеративных процессов в диске. В результате

МПД «стареет». При этом происходит его обезвоживание, пульпозное ядро становится менее упругим и уплощенным, что усиливает нагрузку, приходящуюся на фиброзное кольцо. В результате происходит разволокнение, растяжение и выпячивание фиброзного кольца за пределы краев тел позвонков (рис. 3).

Обеднение кровоснабжения МПД

Нарушение метаболизма в МПД

Дегидратация и морфологические изменения пульпозного ядра МПД. Уменьшается тургор ядра, диск уплощается, увеличивается нагрузка на фиброзное кольцо, уменьшается эластичность фиброзного кольца, в нем возникают трещины, радиальные разрывы, отслоения

Пролабирование МПД. Ткань подвергшегося дегенеративным изменениям МПД выпячивается в сторону позвоночного канала и раздражает богатую болевыми рецепторами заднюю продольную связку, что ведет к периодическому возникновению локальной боли и рефлекторному напряжению паравертебральных мышц (цервикалгия, люмбалгия и т.п.)

Образование межпозвонковой грыжи. Истончение, а затем перфорация задней продольной связки, грыжевое выпячивание, чаще дорсолатеральное, ткани МПД в субарахноидальное пространство, раздражение ближайшего спинномозгового корешка, развитие локального аутоиммунного очага воспаления, что проявляется периодически обостряющимся корешковым синдромом (радикулитом)

Компрессия корешковой артерии. При очередном обострении процесса возможна компрессия корешковой артерии. Это приводит к ишемии и к остро возникающему расстройству функций соответствующего спинномозгового нерва (сосудисто-корешковый конфликт)

Хроническая или острая недостаточность кровоснабжения спинного мозга. Вовлечение в патологический процесс корешково-спинномозговых артерий может привести к развитию хронической или острой недостаточности кровоснабжения спинного мозга

Хроническая или острая сосудисто-мозговая недостаточность в вертебрально-базилярном бассейне. Может быть осложнением выраженных проявлений шейного остеохондроза

Рис. 3. Этапы развития остеохондроза

При остеохондрозе позвоночника гомеостаз в МПД нарушается в связи с нарастанием катаболических процессов. Цитокины, в частности интерлейкин-1 (interleukin-1/IL-1), стимулируют катаболические процессы в тканях МПД и ингибируют синтез его молекул. Вместе с тем происходит активация синтеза костной ткани в субхондральных отделах. Инсулиноподобный фактор роста-1 (insulin-like growth factor-1/IGF-1), трансформирующий фактор роста бета (transforming growth factor-beta/TGF-β), а также IL-1, IL-6 и простагландин E2 повышают активность металлопротеиназ и активатора плазминогена, что способствует росту остеофитов и повышению плотности субхондральной кости, а это в свою очередь стимулирует деградацию суставного хряща.

КЛИНИКО-МОРФОЛОГИЧЕСКИЕ ПРОЯВЛЕНИЯ ОСТЕОХОНДРОЗА ПОЗВОНОЧНИКА

Дегенеративные изменения в МПД приводят к уменьшению объема и упругости их пульпозных ядер, снижению прочности фиброзных колец. При этом любая очередная, далеко не всегда значительная, дополнительная нагрузка на позвоночный сегмент (например сгибание и последующее резкое разгибание поясничного отдела позвоночника, особенно сочетающееся с поднятием тяжести, или резкое движение головой) может вести к протрузии МПД и возникновению вертебралгии (рис. 4).

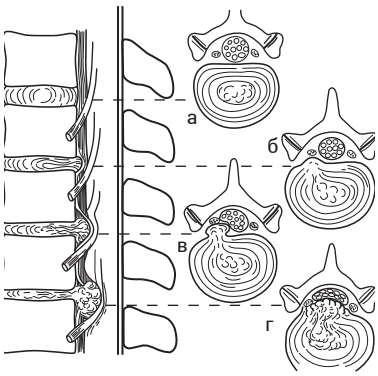

Рис. 4. Стадии образования грыжи МПД при остеохондрозе позвоночника: а – интактный МПД; б, в, г, – стадии образования грыжи поясничного МПД (протрузия, пролапс и перфорация задней продольной связки)

Протрузия МПД вперед сопровождается натяжением передней продольной связки, которая на уровне выдвинутого вперед МПД приобретает дугообразную форму. При этом происходит пролиферация костной ткани краевых отделов передней поверхности тел позвонков. В результате происходит окостенение передней продольной связки в местах ее фиксации к телам соседних позвонков. В связи с дугообразным выстоянием вперед передней продольной связки на уровне оказывающего на нее давление МПД постепенно образуются краевые костные разрастания (остеофиты), имеющие форму направленных навстречу друг другу клювовидных отростков. Такие остеофиты, выявляемые на профильных спондилограммах, обычно трактуются как проявления деформирующего спондилеза. Их формирование не сопровождается болевым синдромом, так как передняя продольная связка бедна болевыми рецепторами. Вместе с тем ее оссификация со временем все больше ограничивает подвижность позвоночника, что ведет к его спонтанной иммобилизации.

Протрузия МПД назад, в сторону позвоночного канала, приводит к смещению сращенного с ним фрагмента задней продольной связки. В результате МПД смещается вместе с прилежащим участком задней продольной связки по типу выдвигаемого ящика стола. Развивающиеся при этом остеофиты, растущие из костной каймы края задней стороны позвонков, вытягиваются назад вслед за выстоящим фрагментом МПД. В таких случаях их поверхности, обращенные друг к другу, оказываются параллельны. Задние остеофиты ПДС, обусловленные протрузией МПД в сторону позвоночного канала, обычно признаются одним из характерных признаков дископатии, обусловленной остеохондрозом позвоночника.

НЕВРОЛОГИЧЕСКИЕ ОСЛОЖНЕНИЯ ПРИ ОСТЕОХОНДРОЗЕ ПОЗВОНОЧНИКА

ПЕРВАЯ СТАДИЯ НЕВРОЛОГИЧЕСКИХ ОСЛОЖНЕНИЙ ПРИ ОСТЕОХОНДРОЗЕ ПОЗВОНОЧНИКА

Клинические проявления на первой стадии неврологических осложнений остеохондроза обусловлены протрузией МПД назад, в сторону позвоночного канала, и раздражением задней продольной связки, богатой болевыми рецепторами.

Основным проявлением этой стадии является локальный болевой синдром. Особенности данного синдрома зависят от локализации поврежденного ПДС, что находит отражение в названии вариантов клинического синдрома. Если он проявляется на поясничном уровне, то обозначается как **люмбаго, люмбалгия**, если на шейном уровне — **цервикаго, цервикалгия**, если на грудном уровне — **торакалгия**. Торакалгия вследствие остеохондроза отмечается редко, поскольку грудной отдел позвоночника малоподвижен.

Наряду с локальной болью на уровне пораженного ПДС, вследствие рефлекторной мышечной реакции, в первой стадии возникает выраженное **напряжение («дефанс») паравертебральных мышц**, что ведет к усилению болевого синдрома и уплощению, сглаживанию шейного или поясничного физиологического лордоза (в зависимости от локализации патологического процесса), а также ограничению подвижности позвоночника. В острый период дефанс паравертебральных мышц можно рассматривать как защитную реакцию.

При осмотре больного могут выявляться **болезненность остистых отростков и паравертебральных точек** на уровне проявлений дископатии и протрузии МПД. В зависимости от особенностей уровня поражения ПДС клиническая картина в первой стадии неврологических проявлений имеет некоторые специфические признаки:

1. **Цервикаго** — шейный прострел. Характеризуется острой болью в шее, провоцируемой движениями головы, напряжением шейных мышц в связи с раздражением рецепторов связочного аппарата шейного отдела позвоночника. Длится цервикаго при иммобилизации шейного отдела позвоночника и адекватном лечении обычно 7–10 дней.

2. **Цервикалгия** — выраженная боль и парестезии в шейном отделе позвоночника в связи с раздражением рецепторов менингеальных ветвей спинномозговых нервов. При осмотре — выраженное напряжение шейных мышц, фиксация головы, болезненность остистых отростков шейных позвонков и паравертебральных точек, которая может сохраняться в течение 2–3 нед.

3. **Люмбаго** или **люмбалгии**. Условно отличаются друг от друга степенью выраженности и длительностью патологических проявлений. Характерно уплощение поясничного лордоза (симптом доски) и выраженное ограничение движений в поясничном отделе позвоночника из-за боли в острый период.

В первой стадии неврологических проявлений при остеохондрозе нет признаков корешкового синдрома и, как правило, отрицательны симптомы натяжения.

К раздражению болевых рецепторов задней продольной связки со временем наступает адаптация. Угасанию болевого синдрома при цервикалгии и люмбалгии способствует иммобилизация пораженного ПДС. Выраженность боли, возникающей обычно остро или подостро, при соблюдении ортопедического режима и адекватном лечении постепенно уменьшается. При этом обострение патологического процесса трансформируется в стадию ремиссии, которая может длиться неопределенное время.

Обострения цервикалгии или люмбалгии могут повторяться. Каждое обострение указывает на дополнительное смещение МПД (его протрузию или пролапс), приводящее к усилению его давления на заднюю продольную связку, что со временем ведет к ее истончению и снижению прочности. Во время очередного эпизода, провоцирующего дополнительное пролабирование МПД в сторону позвоночного канала, возникает перфорация задней продольной связки, что приводит к развитию второй стадии неврологических осложнений при остеохондрозе.

ВТОРАЯ СТАДИЯ НЕВРОЛОГИЧЕСКИХ ОСЛОЖНЕНИЙ ПРИ ОСТЕОХОНДРОЗЕ ИЛИ СТАДИЯ ДИСКОГЕННОГО РАДИКУЛИТА

Задняя продольная связка подвергается перфорации чаще в области истонченного края («где тонко, там и рвется»), а не в центральной, наиболее прочной ее части. Таким образом чаще возникает заднелатеральная грыжа МПД, а не заднемедиальная (срединная).

В результате перфорации задней продольной связки пролабирующая ткань МПД проникает в эпидуральное пространство, чаще в дорсолатеральном направлении, то есть вблизи от межпозвонкового отверстия и проходящих через него спинномозговых корешков и корешковых артерий. В таких случаях диск может непосредственно раздражать спинальные корешки и спинномозговой нерв, вызывая клинику корешкового синдрома на уровне пораженного спинального сегмента.

Однако важное значение среди причин патологического воздействия на спинальные корешки имеют не только механические факторы, но и биохимические и иммунологические. Они обусловлены реакцией тканей эпидурального пространства на проникновение в них формирующего грыжу фрагмента хрящевой ткани МПД. Оказавшаяся в эпидуральном пространстве хрящевая ткань выполняет в таких случаях функции антигена. В результате в эпидуральном пространстве возникает очаг асептического аутоиммунного воспаления. В таких случаях в воспалительный процесс вовлекаются и нервные корешки. Это позволяет объяснить нередко возникающую пролонгацию болевого синдрома во второй стадии неврологических осложнений при остеохондрозе. Эта стадия может быть названа **корешковой стадией** или **стадией дискогенного радикулита**.

Термин «радикулит» применялся давно, когда большинство болезней периферической нервной системы признавались следствием инфекционного поражения нервных корешков. В дальнейшем, когда эта версия была отвергнута, он некоторое время вызывал горячие споры, однако с признанием развития при дискогенной патологии эпидурального асептического воспаления термин «радикулит» оказался реабилитирован и вновь получил признание, хотя трактовка его сущности претерпела принципиальные изменения.

В каждом случае дискогенного радикулита характерны определенные корешковые симптомы:

1. **Симптом Нери**: пассивный наклон головы вперед лежащего на спине пациента вызывает болевую реакцию на уровне пораженных ПДС. Однако в случае люмбоишиалгии или ишиорадикулита одновременно происходит еще и непроизвольное сгибание больной ноги в тазобедренном и коленном суставе.

2. **Симптом Дежерина**: появление или усиление боли на уровне патологического очага при кашле, чихании или натуживании. Если в первой стадии неврологических осложнений поясничного остеохондроза боли в основном срединные и локальные, то во второй стадии они чаще латерализованы и иррадиируют по соответствующим спинальным корешкам и периферическим нервам.

Таким образом, вторая (корешковая) стадия неврологических осложнений при остеохондрозе позвоночника характеризуется болью на уровне пораженного ПДС и корешковой симптоматикой, обычно гомолатеральной по отношению к стороне выпячивания грыжи диска.

Раздражение задних спинальных корешков и спинального нерва вызывает корешковую боль, которая иррадиирует в зону соответствующего дерматома, миотома, склеротома и сопровождается рефлекторным напряжением соответствующих мышц. Возникающие при этом корешковые симптомы характеризуются спецификой, обусловленной локализацией пораженного ПДС: цервикорадикалгии, торакорадикалгии или люмборадикалгии.

ШЕЙНЫЙ РАДИКУЛИТ

Проявлением цервикорадикалгии, или шейного радикулита, при остеохондрозе шейного отдела позвоночника может быть нередко встречающаяся, вторичная **невралгия затылочных нервов**. Характеризуется постоянной, временами резкой болью в затылочной области, обусловленной раздражением затылочных нервов, формирующихся из волокон, проходящих через шейные спинномозговые нервы C_2–C_3. При этом больные обычно фиксируют голову, слегка наклоняя ее назад и в сторону.

При невралгии большого затылочного нерва болевая точка расположена на границе средней и внутренней третьей линии, соединяющей сосцевидный отросток и затылочный бугор; при невралгии малого затылочного нерва болевая точка обычно выявляется позади грудиноключично-сосцевидной мышцы на уровне ее верхней трети (**точки Керера**).

Шейный радикулит при остеохондрозе является следствием компрессии спинальных корешков или спинномозговых нервов, а также результатом развития на том же уровне локального асептического аутоиммунного эпидурита. О наличии шейного радикулита позволяют говорить: иррадиация боли в зоне раздражения спинномозговых корешков, появление на фоне цервикорадикалгии симптомов выпадения функций (гипестезия с элементами гиперпатии в затылочной области, особенности зоны гипестезии, снижение силы мышц, а при затянувшемся, хроническом болевом синдроме — и их гипотрофия).

При вертеброгенном шейном или шейно-грудном радикулите может быть положителен **симптом Сперлинга**: наклон головы в сторону пораженных корешков ведет к усилению боли в связи с нарастанием корешковой компрессии в области межпозвонковых отверстий.

Нередко при шейном остеохондрозе, осложнившемся проявлениями цервикалгии и шейного радикулита, находящегося в стадии ремиссии, возникает ночная дизестезия рук (**брахиалгия Вартенберга, ночная брахиалгия Путмена — Шультца**) — боль, дизестезии, парестезии, возникающие в зоне дерматомов C_6–C_8 во время сна и исчезающие при активных движениях руками. Ночная дизестезия рук чаще проявляется у женщин в период менопаузы. Расценивается как следствие растяжения плечевого сплетения или вторичных гемодинамических расстройств. Течение этого клинического синдрома может принимать хронический ремитирующий характер и длиться годами.

Иногда при шейном остеохондрозе с явлениями радикалгии или шейного радикулита наряду с рефлекторной мышечно-тонической реакцией возникают вегетативно-трофические расстройства, которые, в частности, могут проявляться в форме плечелопаточного периартрита (**синдрома «замороженного» плеча или синдрома Дюпле**). Хронический плечелопаточный периартрит в сочетании с отеком и другими вегетативно-трофическими изменениями в области кисти и лучезапястного сустава известен как **синдром «плечо — кисть» (синдром Штайнброкера)**. Нередко расценивается как нейродистрофический и вегетативно-сосудистый синдром при шейном остеохондрозе.

ПОЯСНИЧНО-КРЕСТЦОВЫЙ РАДИКУЛИТ

В клинической практике поражения спинальных корешков и спинномозговых нервов чаще развиваются при поясничном остеохондрозе, поскольку протрузия МПД преимущественно возникает именно на поясничном уровне.

Вторая стадия неврологических проявлений при остеохондрозе поясничного отдела позвоночника характеризуется **люмборадикалгией** или **пояснично-крестцовым радикулитом**, особенно часто проявляющимся в форме люмбоишиалгии или ишиорадикулита.

При этом отмечается латерализованная поясничная боль, обычно сочетающаяся с болью, иррадиирующей по седалищному нерву, то есть имеет место **синдром люмбоишиалгии, или ишиорадикулита**. Это обусловлено тем, что из ПДС на поясничном уровне наиболее уязвимы нижние, на которые приходится особенно большая нагрузка, и потому в патологический процесс чаще других вовлекаются корешки и спинальные нервы L_4–S_1.

Если при люмбалгии обычно отмечается выпрямление лордоза на уровне болевого синдрома, то при люмбоишиалгии к тому же характерен и сколиоз, чаще выпуклостью в сторону раздражаемых корешков. И в том и в другом случае больные стремятся к иммобилизации поясничного отдела позвоночника. При люмбалгии пациенты щадят преимущественно поясницу, при люмбоишиалгии — также и больную ногу. В случаях люмбоишиалгии пациенты также предпочитают держать больную ногу полусогнутой в тазобедренном и коленном суставах.

При осмотре больного с пояснично-крестцовым радикулитом у него могут быть выявлены болезненные при надавливании участки тела — **болевые точки Хары. Передняя точка Хары** находится несколько ниже пупка на средней линии живота (давление при этом передается на переднюю поверхность позвонка L_V и прилежащие к нему МПД), **задняя точка Хары** — над поперечными отростками позвонков L_{IV}–L_V, **подвздошно-крестцовая** — над одноименным сочленением, **подвздошная** — над задней верхней остью гребешка подвздошной кости. Кроме того, болевые точки Хары имеются в зоне ахиллова сухожилия (болезненность при его сдавливании) и на пятке (болезненно постукивание по пятке неврологическим молоточком).

Следует принимать во внимание и выявляемые при пояснично-крестцовом радикулите болевые **точки Вале**. Они находятся на середине ягодичной складки, между седалищным бугром и большим вертелом (место выхода седалищного нерва из малого таза), у верхнезадней ости подвздошной кости, посредине задней поверхности бедра, в подколенной ямке, позади головки малоберцовой кости, на средине икроножной мышцы, позади наружного мыщелка, у нижнезаднего края наружной лодыжки, на тыле стопы в зоне первой плюсневой кости.

Отечественными невропатологами Я.М. Раймистом и В.М. Бехтеревым при пояснично-крестцовом радикулите описаны следующие болевые точки: **болевые точки Раймиста** — выявляются при боковом давлении на остистые отростки поясничных позвонков; **медиоплантарная болевая точка Бехтерева** — посредине подошвенной поверхности стопы.

Как правило, при люмбоишиалгии положителен один из основных симптомов натяжения — **симптом Ласега**. Для выявления этого симптома больного кладут на спину с выпрямленными ногами, затем одну, а потом другую ногу, выпрямленную в коленном суставе, сгибают в тазобедренном суставе. При этом на стороне люмбоишиалгии возникает или резко усиливается боль по ходу седалищного нерва и в поясничной области. В таких случаях обычно учитывают, под каким углом по отношению к горизонтальной плоскости удается поднять эту ногу. Если же после этого ту же ногу согнуть в коленном суставе, то болевые ощущения уменьшаются или исчезают. Одновременно становится возможным в значительно большей степени сгибание бедра.

Весьма демонстративен при ишиорадикулите и **симптом посадки**: лежащий на спине больной не может сесть на постели, сохраняя при этом ноги выпрямленными в коленных суставах, так как возникает или усиливается боль по ходу седалищного нерва, при этом происходит рефлекторное сгибание голени на стороне ишиорадикулита.

В случаях пояснично-крестцового радикулита при попытке сесть в постели из положения «лежа на спине» больной опирается руками о постель, позади туловища (**симптом треножника, или симптом Амосса**).

В.М. Бехтерев (1857–1927) установил, что при люмбоишиалгии пациент, сидящий в постели, нередко может вытянуть больную ногу, но только после того, как согнет в коленном суставе ногу на здоровой стороне (**симптом Бехтерева при люмбоишиалгии**). Известно также, что если больной люмбоишиалгией сидит в постели, то пассивное прижатие к ней колена на стороне патологического процесса сопровождается непроизвольным отведением туловища назад (**симптом отведения туловища**).

При ишиорадикулите в случае нарушения функции двигательного нервного корешка L_5 или двигательной порции спинномозгового нерва L_5 стоящий больной не может, опираясь на пятку, разогнуть стопу, не может идти, опираясь только на пятки, так как на стороне поражения стопа свисает (**симптом Алажуанина — Тюреля**).

При пояснично-крестцовом радикулите, ишиорадикулите патологические влияния на нервные корешки и спинномозговые нервы могут обусловить не только их раздражение, но и нарушение проводимости нервных импульсов по составляющим их нервным волокнам. Это проявляется снижением силы мышц, иннервируемых пораженным спинальным нервом, подавлением сухожильных (миотатических) рефлексов в связи с нарушением их рефлекторной дуги. Так, при вовлечении в процесс верхнепоясничных спинномозговых корешков (L_2–L_4) и бедренного нерва возникает снижение коленного рефлекса, а при ишиорадикулите — ахиллова рефлекса. При том, наряду с двигательными расстройствами, в соответствующих дерматомах возможны парестезии, гипалгезия, иногда с элементами гиперпатии, анестезия, а иногда и нарушения трофики денервированных тканей.

При дискогенной люмбоишиалгии таз стоящего больного находится в горизонтальном положении, несмотря на наличие сколиоза. При искривлении позвоночника другой этиологии таз наклонен и находится под тем или иным углом относительно горизонтальной плоскости (**симптом Ванцетти**). К тому же, при люмбоишиалгии сгибание туловища стоящего больного в сторону поражения

не ведет к снижению на этой стороне тонуса поясничных мышц, как это наблюдается в норме, вместе с тем оно обычно сопровождается усилением боли в поясничной области и по ходу седалищного нерва (**симптом Ротенпилера**).

В норме у пациента в положении стоя с опорой на одну ногу отмечается расслабление ипсилатеральной и напряжение контралатеральной многораздельной мышцы. При люмбоишиалгии опора только на больную ногу не сопровождается расслаблением ипсилатеральной многораздельной мышцы на стороне поражения и напряженными оказываются как контралатеральная, так и ипсилатеральная многораздельные мышцы — **симптом ипсилатерального напряжения многораздельной мышцы Я.Ю. Попелянского**.

При осмотре больного с люмбоишиалгией в положении стоя на стороне поражения отмечается приспущенность, сглаженность или исчезновение ягодичной складки (**симптом Бонне**), обусловленные гипотонией ягодичных мышц. В связи с гипотонией и гипотрофией ягодичных мышц на стороне поражения межъягодичная щель, особенно ее нижняя часть, перекашивается и смещается в здоровую сторону (**ягодичный симптом Ожеховского**).

В случае поражения спинномозговых корешков или спинномозгового нерва S_1, седалищного и большеберцового нерва больной не может ходить на цыпочках, так как на стороне поражения стопа опускается на пятку. При этом возможны гипотония и гипотрофия икроножной мышцы (**симптом Барре при ишиорадикулите**). В таких случаях на больной стороне отмечается некоторая дряблость ахиллова сухожилия, которое, как правило, несколько расширено и уплощено, а заднелодыжечная борозда сглажена (**симптом Оппенгейма**). При этом выявляется выпадение или снижение ахиллова рефлекса с пяточного сухожилия — **симптом Бабинского при ишиорадикулите**. Описал французский невропатолог J. Babinski (1857–1932).

Если больной с поражением корешков S_1 и соответствующего спинального нерва стоит на коленях на стуле и стопы его при этом свисают, то на здоровой стороне стопа «опадает» и образует приблизительно прямой угол с передней поверхностью голени, а на стороне поражения стопа находится в положении подошвенного сгибания и аналогичный угол оказывается тупым (**симптом Векслера**). У пациентов с аналогичной патологией можно отметить гипестезию или анестезию в зоне дерматома S_1 на стороне патологического процесса — **симптом Сабо (Szabo)**.

Для дифференциации люмбалгии и люмбоишиалгии при остеохондрозе поясничного отдела позвоночника можно воспользоваться **пробой Минора**. Выполняя эту пробу при люмбалгии, больной пытается встать с пола, сначала став на колени, и в дальнейшем медленно поднимается, опираясь руками о бедра и щадя поясницу. При люмбоишиалгии пациент вставая прежде всего опирается руками и здоровой ногой о пол, при этом больная нога отставлена в сторону и все время сохраняет полусогнутое положение. Таким образом, пациент сначала садится, опираясь руками о пол позади спины, затем опирается на согнутую в коленном суставе здоровую ногу и постепенно принимает вертикальное положение с помощью одноименной руки. Другая рука в это время совершает балансирующие движения. Когда больной с люмбоишиалгией уже встал, то больная нога так и не выполняет опорной функции. Нога касается пола не всей подошвой, а в основном лишь переднемедиальной ее частью. Если больного с люмбоишиалгией попросить приподняться на носки, то пятка его на стороне поражения оказывается выше, чем на здоровой стороне (**симптом Минора, или симптом высокой пятки Калитовского**).

Если патологический процесс проявляется в основном во II–IV поясничных ПДС, что бывает нечасто, боль иррадиирует по бедренному нерву. При этом возможно снижение силы мышц — сгибателей бедра и разгибателей голени, выпадение коленного рефлекса, снижение чувствительности в соответствующих дерматомах и обычно положительны симптомы натяжения Вассермана и Мацкевича.

Симптом Вассермана проверяется следующим образом: больной лежит на животе; обследующий стремится максимально разогнуть в тазобедренном суставе ногу пациента на стороне поражения, прижимая в то же время к постели его таз. При положительном симптоме Вассермана боль возникает на передней поверхности бедра по ходу бедренного нерва.

Симптом Мацкевича вызывается также у пациента, лежащего на животе, путем резкого пассивного сгибания его голени. Боль при этом, как и при синдроме Вассермана, возникает в зоне иннервации бедренного нерва. При положительных симптомах натяжения Вассермана и Мацкевича обычно спонтанно приподнимается таз (**симптом Селецкого**).

Особый практический интерес при обследовании больных с пояснично-крестцовым радикулитом представляет **симптом растяжения и обратного толчка**. При проверке этого симптома больной с пояснично-крестцовым радикулитом на некоторое время повисает, взявшись руками за перекладину турника или гимнастической стенки, а затем опускается на пол. Если заболевание обусловлено дискогенной патологией, то во время повисания на руках боль в поясничной области может ослабевать, а при опускании на пол — усиливаться. В таких случаях описавший этот симптом отечественный невропатолог А.И. Златоверов считал перспективным лечение больного методом вытяжения.

Обострения второй стадии неврологических проявлений при остеохондрозе, чередуясь с разными по продолжительности ремиссиями, могут повторяться многократно. В возрасте старше 60 лет оссификация связочного аппарата ведет к постепенному ограничению объема движений в позвоночнике. Обострения дискогенного радикулита при этом становятся все реже. Поясничная боль, возникающая у лиц пожилого возраста, чаще связана с другими причинами, и при дифференциальной диагностике в первую очередь следует иметь в виду возможность развития

гормональной спондилопатии и метастазов злокачественных опухолей в позвоночнике.

Вместе с тем при радикулите, обусловленном остеохондрозом позвоночника, возможно развитие нарушений кровоснабжения нервных корешков, спинномозговых нервов и спинного мозга, а также развитие церебральной сосудистой патологии. В таких случаях можно говорить о развитии третьей и четвертой стадии неврологических нарушений при остеохондрозе.

ТРЕТЬЯ, СОСУДИСТО-КОРЕШКОВАЯ, СТАДИЯ НЕВРОЛОГИЧЕСКИХ РАССТРОЙСТВ ПРИ ОСТЕОХОНДРОЗЕ ПОЗВОНОЧНИКА. СОСУДИСТО-КОРЕШКОВЫЙ КОНФЛИКТ

Ишемия соответствующих корешков или спинномозгового нерва у больных с остеохондрозом позвоночника, осложненном образованием грыжи МПД и возникновением при этом окклюзии соответствующей корешковой артерии, ведет к развитию двигательных расстройств и нарушению чувствительности в определенном миотоме и дерматоме.

Развитию пареза или паралича мышц и чувствительных расстройств обычно предшествует неловкое или резкое движение, вслед за которым появляется кратковременная острая боль в пояснично-крестцовой области и по ходу периферического, чаще седалищного нерва («гипералгический криз ишиаса»), при этом сразу же возникает слабость мышц, иннервируемых ишемизированным спинномозговым нервом. Одновременно в соответствующем дерматоме возникают чувствительные расстройства. Обычно в таких случаях возникает окклюзия корешковой артерии, проходящей в позвоночный канал вместе со спинномозговым нервом L_5. При этом характерно острое развитие синдрома «паралитического ишиаса».

Синдром «паралитического ишиаса» проявляется парезом или параличом на стороне поражения разгибателей стопы и пальцев. При нем возникает «степпаж» («штампующая», или «петушиная», походка), характерная для нарушения функций малоберцового нерва. Больной во время ходьбы высоко поднимает ногу, выбрасывает ее вперед и при этом хлопает передней частью стопы (носком) о пол. «Паралитический ишиас», возникающий вследствие нарушения кровообращения в корешковой артерии S_1, при остеохондрозе позвоночника с явлениями дископатии наблюдается реже. Острая ишемия в спинальных корешках и спинномозговых нервах на других уровнях диагностируется крайне редко.

ЧЕТВЕРТАЯ СТАДИЯ НЕВРОЛОГИЧЕСКИХ ПРОЯВЛЕНИЙ ПРИ ОСТЕОХОНДРОЗЕ ПОЗВОНОЧНИКА

Остеохондроз позвоночника может быть причиной нарушения кровотока в наиболее крупных корешковых артериях, участвующих в кровоснабжении спинного мозга, в связи с этим именуемых корешково-спинномозговыми или радикуломедуллярными артериями. Количество таких артерий весьма ограничено, и нарушение в них гемодинамики ведет к расстройству кровоснабжения не только спинномозговых нервов, но и спинного мозга. **Спровоцированные грыжей МПД нарушения кровоснабжения спинного мозга и конского хвоста могут быть признаны четвертой стадией неврологических проявлений при остеохондрозе**.

При расстройстве функций корешково-спинномозговых артерий на шейном уровне у больного может проявиться клиническая картина шейной дисциркуляторной миелопатии, напоминающая проявления шейно-верхнегрудной формы бокового амиотрофического склероза.

У 80% людей кровоснабжение нижнегрудного и пояснично-крестцового уровня спинного мозга обеспечивает всего лишь одна большая корешково-спинномозговая артерия — **артерия Адамкевича**, которая проникает в позвоночный канал вместе с одним из нижнегрудных спинномозговых нервов. У 20% людей, кроме того, имеется дополнительная корешково-спинномозговая артерия — **артерия Депрож — Гуттерона**, чаще вступающая в позвоночный канал вместе с пятым поясничным спинномозговым нервом. От нее зависит кровоснабжение каудального отдела спинного мозга и конского хвоста. Функциональная недостаточность этих артерий может обусловить развитие хронической сосудисто-мозговой недостаточности спинного мозга, проявляющейся в форме **синдрома перемежающейся хромоты**. При этом характерны слабость и онемение ног, возникающие в процессе ходьбы, которые могут исчезать после кратковременного отдыха.

Наиболее тяжелым проявлением четвертой стадии неврологических нарушений при остеохондрозе позвоночника, осложнившемся формированием грыжи МПД, надо признать **острые нарушения спинального кровообращения по типу спинального ишемического инсульта**.

К возможным, иногда опасным, проявлениям осложненного шейного остеохондроза надо отнести и различные по степени выраженности гемодинамические расстройства в вертебрально-базилярном бассейне. ❑

Вторую часть лекции, посвященную лечению неврологических проявлений остеохондроза, читайте в следующем номере.

Публикуется по материалам, предоставленным представительством компании «Unipharm, Inc.» в Украине.

За дополнительной информацией обращайтесь в представительство компании «Unipharm, Inc.» в Украине по адресу:
01133, Киев, ул. Мечникова, 3
Тел.: (044) 390-52-70
Факс: (044) 537-06-92
E-mail: info@unipharm.ua
Internet: http://www.unipharm.ua

UNIPHARM, INC.
New York, NY 10118, USA
Юніфарм, Інк., Нью-Йорк, 10118, США